Stellungnahme von Prof. Burkhardt

1) Unsystematische Probenentnahme

Obduktionen in pathologischen und rechtsmedizinischen Institutionen werden in Deutschland nach standardisierten Verfahren – gegebenenfalls modifiziert durch spezielle Fragestellungen wie z.B. toxikologische Fragestellungen – durchgeführt. Sie werden minutiös protokolliert, um z.B. auch für gerichtliche Auseinandersetzungen nachvollziehbar vorgelegt werden können. Die Organ- und Gewebeproben werden ebenfalls protokolliert und systematisch entnommen, danach entweder als fixiertes Material (sogenanntes Feuchtmaterial) asserviert, oder in einem Standardverfahren in Paraffin oder andere Medien eingebettet, geschnitten, gefärbt und ggf. Spezialuntersuchungen zugeführt. Alle Unterlagen (schriftliche Dokumente, Protokolle, Befunde, Gewebeproben, Schnittpräparate, Paraffinblöcke) stehen seit eh und je regelmäßig einer Zweitbeurteilung durch die behandelnden klinischen Ärzte, Kollegen, Angehörigen und Gerichten zur Verfügung. Dies wird insbesondere sehr häufig im Rahmen von Zweitbeurteilungen in sogenannten onkologischen Spezialregistern, wie z.B. dem Nationalen Lymphom Register (Kiel) so gehandhabt. Hierzu hat es nie Reklamationen gegeben, etwa, dass der Zweitbeurteiler das Gewebe nicht selber entnommen oder zugeschnitten hat.

Alle Obduktionen und alle dabei gewonnen Organproben, die von Prof. Burkhardt und Prof. Lang untersucht wurden, waren zuvor derartig standardisiert obduziert worden und die Proben standardisiert und protokolliert gewonnen. Alle Unterlagen wurden von den betroffenen Erst-obduzierenden Instituten übermittelt. Oft fehlende Angaben zur Vorgeschichte der Patienten wurden von Seiten von Prof. Burkhardt und Prof. Lang ggf. sekundär von den Kliniken oder Angehörigen eingeholt.

Das Postulat von Prof. Steinästel auf Seite 14 oben, dass Gerichtsmedizinische Obduktionen generell und per se nicht verwertbar seien, weil die Probenentnahme nicht durch einen Facharzt für Pathologie erfolgte, dürfte insbesondere für Juristen, die mit derartigen Gutachten /Gegengutachten arbeiten als absolut absurd erkannt werden.

2) Makroskopische Erkennbarkeit von Läsionen (Seite 15 unten)

Organveränderungen sind zwar oftmals bereits makroskopisch erkennbar (wie die von Prof. Steinestel angeführte Ruptur der Körperhauptschlagader), allerdingst ist die Ursache als solche, die zu dieser Ruptur geführt hat nicht makroskopisch ersichtbar. In Betracht kommen eine traumatische Ätiologie, Atherosklerotische Veränderungen, idiopathische Medianekrose und schließlich toxische Gefäßschäden durch verschiedene Toxine, unter Umständen auch das „Impf"induzierte Spike Protein. Diese Gewebeveränderungen und Nachweise, die teils spezifisch, teils unspezifisch sein können, sind dann mitnichten makroskopisch erkennbar und müssen eben durch Spezialuntersuchungen - u.U. bis zur Elektronenmikroskope -weiter abgeklärt werden.

Bei möglichem Zusammenhang von Gewebeschäden mit einem Impfschaden muss logischerweise das hier unter Umständen involvierte Toxin (toxisches Spike Protein) nachgewiesen, ausgeschlossen werden und durch Nachweise des Nukleokapsid-Virus-Bestandteils ein sog. „Impfdurchbruch ausgeschlossen werden, was bisher aus unverständlichen Gründen noch nicht eine Standardmethode bei der Obduktion derartiger Fälle darstellt.
Hier liegt unter Umständen bei Unterlassung ein Verstoß gegen die Aufklärungspflicht, die mit dem Obduktionsauftrag verbunden ist, vor.

3) Peer Review durch internationale Kollegen

Die Befunde von Prof. Burkhardt und Prof. Lang wurden seit September 2021 von über 100 Pathologen teils anhand der Original Schnittpräparate, teils anhand von Bilddateien digitaler Art übersandt und überprüft. Viele Befunde auch kritisch diskutiert.

Es ist nicht verständlich, warum die Befunde der Reutlinger Pathologen weder von Prof. Steinestel bei der gegebenen örtlichen Nähe noch von dem auf Seite 18 zitierten Prof. Schirrmacher (Universität Heidelberg) auf diesem Wege eingesehen und überprüft wurden. Der Vorwurf, es lägen keine Belege vor, könnte hierbei grundlegend widerlegt werden, denn die in Reutlingen vorhandenen Schnittpräparate sind hier absolut reale Belege, die einer wissenschaftlichen Beurteilung zeitlich und qualitativ unbegrenzt haltbar und zugänglich sind; wobei bestimmte Befunde sicherlich auch diskussionswürdig sind, was ja eine wissenschaftliche Untersuchung ausmacht.

Prof. Schirrmacher (Universität Heidelberg) hat im Übrigen noch am 19.3.2022 in der Rhein Neckar Zeitung eine eigene Untersuchungsserie von im zeitlichen Zusammenhang mit der Coronaimpfung Verstorbenen vorgestellt. Er sieht einen ursächlichen Zusammenhang des Todesgeschehens durch direkte und indirekte „Impfwirkungen“ in 30% gegeben.

4) Erbetenes Peer Review durch Herrn Prof. Steinestel

Herr Prof. Steinestel gibt auf Seite 17 den histologischen Befund eines Endothelschadens in einem kleinen Blutgefäß aus einer Präsentation von Prof. Burkhardt wieder und glaubt mit einem „willkürlich“ ausgewählten Sektionsfall aus dem Jahre 2018 „zu belegen“, es handele sich bei den von Prof. Burkhardt präsentierten Läsionen ausschließlich um autolytisch (Fäulnis) bedingte Artefakte.

Selbst der Laie dürfte erkennen, dass es sich bei den nebeneinander gestellten Befunden nicht um identische Läsionen handelt – man beachte die dissoziierten, geschwollenen Endothelzellen, die mit Entzündungszellen vermischt sind, auf dem

linken Bild, gegenüber den „mageren" zusammengelagerten Endothelzellen ohne vitale Reaktion des „Kontrollfalls" von Prof. Steinestel. Im Übrigen haben wir nie behauptet, dass Ablösungen von Endothelzellen auch auf autolytischer Basis postmortal als Artefakte auftreten können (allerdings ohne vitale Reaktion). Wir haben deshalb an zahlreichen Bildern demonstriert, dass es sich hier eindeutig um einen vitalen, d.h. während des Lebens erfolgten, destruktiven Vorgang handelt.

Wir möchten aber Herrn Prof. Steinestel gerne Gelegenheit geben, seine Studien bezüglich autolytischer Artefakte an unserem Material zu präzisieren.

Beigefügt sind 16 Mikrophotographien (5 Exemplare mit kleinen Bildern für die nicht-Pathologen, einmal als Großaufnahmen speziell für Herrn Prof. Steinestel zur besseren professionellen Beurteilung).

Es handelt sich um:

1-12
Histologische Veränderungen von Destruktionen, Entzündung, Mikrothrombosen, Proteinablagerungen in Gefäßen und Obliterationen kleiner Gefäße des Herzmuskels. Herr Prof. Steinestel wird gebeten um Beurteilung und ggf. Präsentation von derartigen Befunden bei den, ihm vorliegenden nicht-Impf-assoziierten Obduktionsfällen mit möglicherweise eindeutiger Identifikation als autolytischen – d.h. selbstauflösende Artefakte.

13/14
Gefäßendothelveränderungen in Biopsiepräparaten einer lebenden Patientin mit schweren Gefäßläsionen der kleinen Bein-Gefäße, wie Sie Herr Prof. Steinestel als autolytisch bedingt einordnet.
Für eine Erklärung dieser Veränderungen, die Herr Prof. Steinestel als Fäulnis Autolyse-Artefakte bezeichnet, in einem bioptisch gewonnene Material vom Lebenden wären wir dankbar.
Hält er eine intravitale selektive toxisch vermittelte Autolyse (Selbstauflösung) bestimmter Gewebestrukturen für denkbar und beim Lebenden für möglich?

15
Fremdmateriaeinlagerung in einer interstitiell gelegenen, mehrkernigen Fremdkörperriesenzelle in der Lunge, die Herr Prof. Steinestel als typsich für eine hyperergisch-allergische, unter Umständen inhalativ bedingte Pneumopathie „eingeordnet hat (entsprechende Stellungnahme über einen sogenannten „Faktenchecker" im Internet /September 2021).

Zu diesem Befund das *Bild 16* mit gleichartigen Fremdkörpereinlagerungen in der *Milz*. Da die Milz bekanntlich kein inhalativ involviertes Organ ist, ist für uns und alle Pathologen, die dies bisher gesehen haben, dieser Befund ein bisher ungeklärtes Rätsel. Wir wären Herrn Prof. Steinestel dankbar, wenn er auch zu diesem Befund eine plausible Erklärung liefern kann.

Schlussbemerkung: In den bisher vorliegenden im Internet abrufbaren Präsentationen der sogenannten Pathologiekonferenz (https://pathologie-konferenz.de/) vom September 2021, Dezember 2021, so wie auf weiteren Präsentationen im Internet, insbesondere einer Präsentation vor Ärztlichem Fachpublikum in Lahnstein am 24.4.22 (https://www.youtube.com/watch?v=QNhflLpDyg4&t=384s) haben Herr Prof. Burkhardt und Herr Prof. Lang allen interessierten Pathologen, Rechtsmedizinern, ggf. auch Laien mit entsprechendem morphologischem Verständnis eingeladen, die in Reutlingen vorliegenden Belege, die eben durchaus wissenschaftliche Belege darstellen einzusehen und ggf. zu diskutieren.

Wie bereits oben erwähnt wurde diese Möglichkeit von zahlreichen ausländischen Pathologen in Anspruch genommen (Italien, Bulgarien, Österreich, Schweiz, Schweden, Kanada, USA und andere mehr).

Dieses Angebot besteht uneingeschränkt weiterhin für jeden Interessierten, insbesondere aber auch für Herrn Prof. Steinestel, sowie für Herrn Prof. Schirrmacher (Universitäten Ulm, bzw. Heidelberg).

Es sei hier angemerkt, dass eine derartige Validierung und Überprüfung eigentlich **vor** einer jetzt anstehenden gerichtlichen Auseinandersetzung hätte stattfinden können und müssen.

Zum Schluss sei noch darauf hingewiesen, dass weder Prof. Burkhardt noch Prof. Lang sich in irgendeiner Weise hier als „voreingenommen" in Bezug auf die gegebene Impfproblematik sehen; vielmehr sind sie vollkommen offen an die Auswertung der ihnen anvertrauten Präparate im Sinne einer Zweitmeinung herangegangen. Sie gehen davon aus, dass auch die zahlreichen Kollegen aus der Pathologie und Gerichtsmedizin, die hier Einsicht genommen haben als unvoreingenommen und unabhängig anzusehen sind.

Reutlingen, den 24.5.2022

Prof. Arne Burkhardt

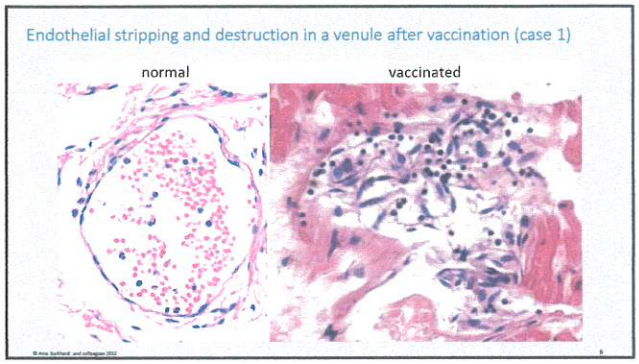
Endothelial stripping and destruction in a venule after vaccination (case 1)
normal
vaccinated

1

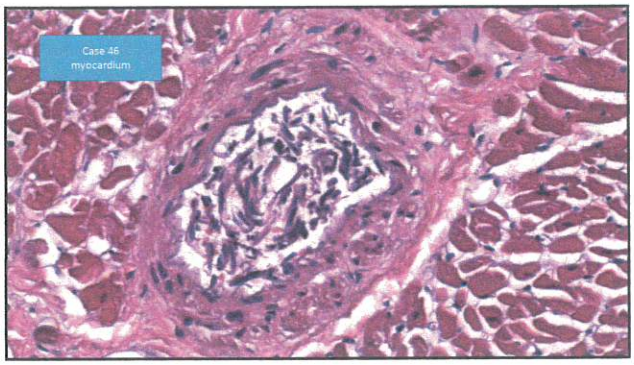
Case 46
myocardium

2

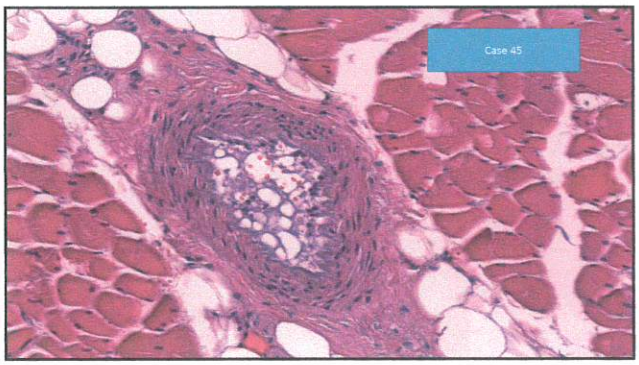
Case 45

3

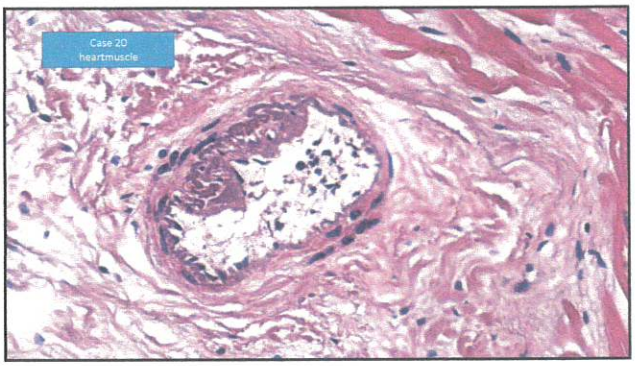
Case 20
heartmuscle

4

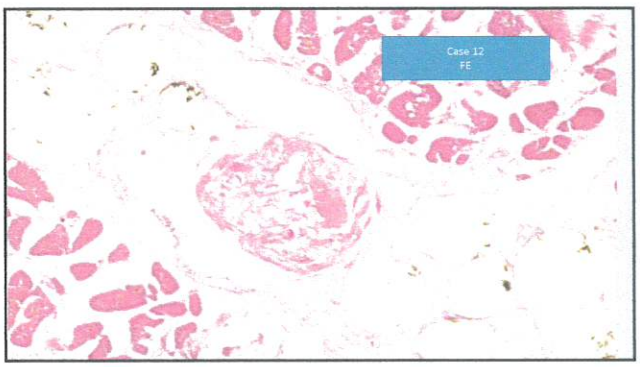
Case 12
FE

5

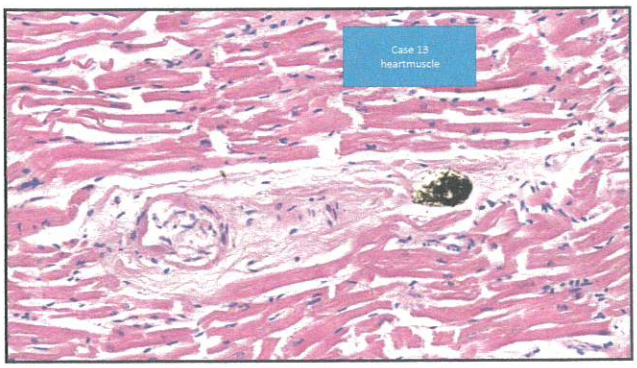
Case 13
heartmuscle

6

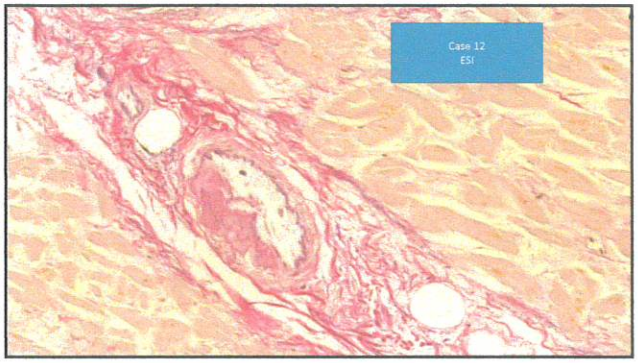
Case 12
ESI

7

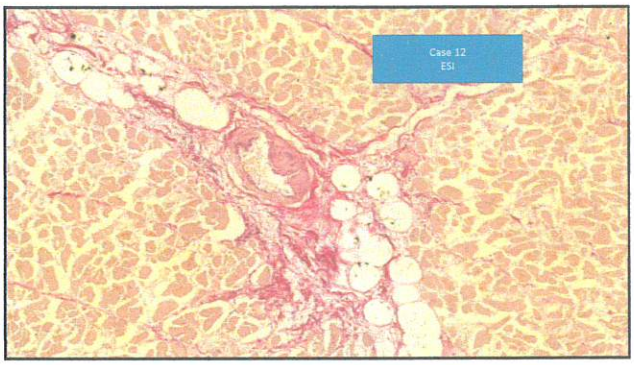
Case 12
ESI

8

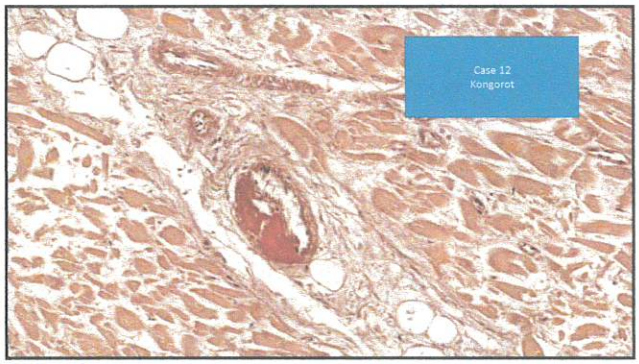
Case 12
Kongorot

9

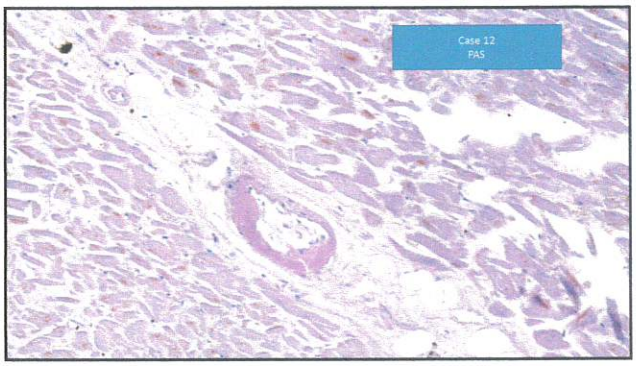
Case 12
PAS

10

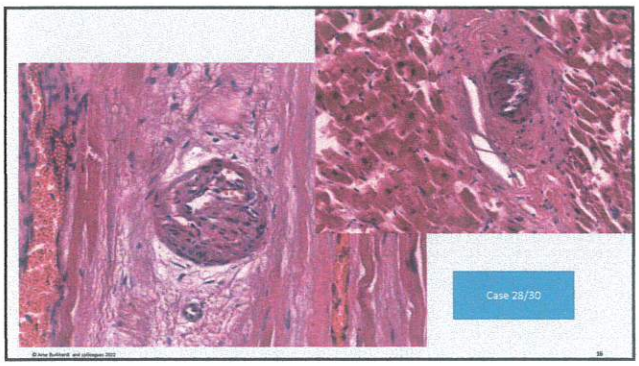
Case 28/30

11

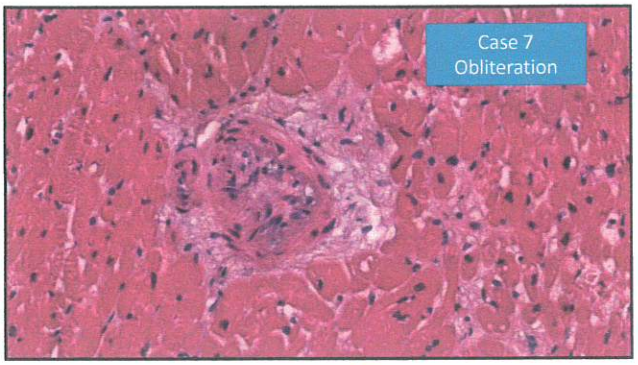
Case 7
Obliteration

12

Disrupted perfusion in a 43 years old woman (marathon runner)

© Arne Burkhardt and colleagues 2022

55

13

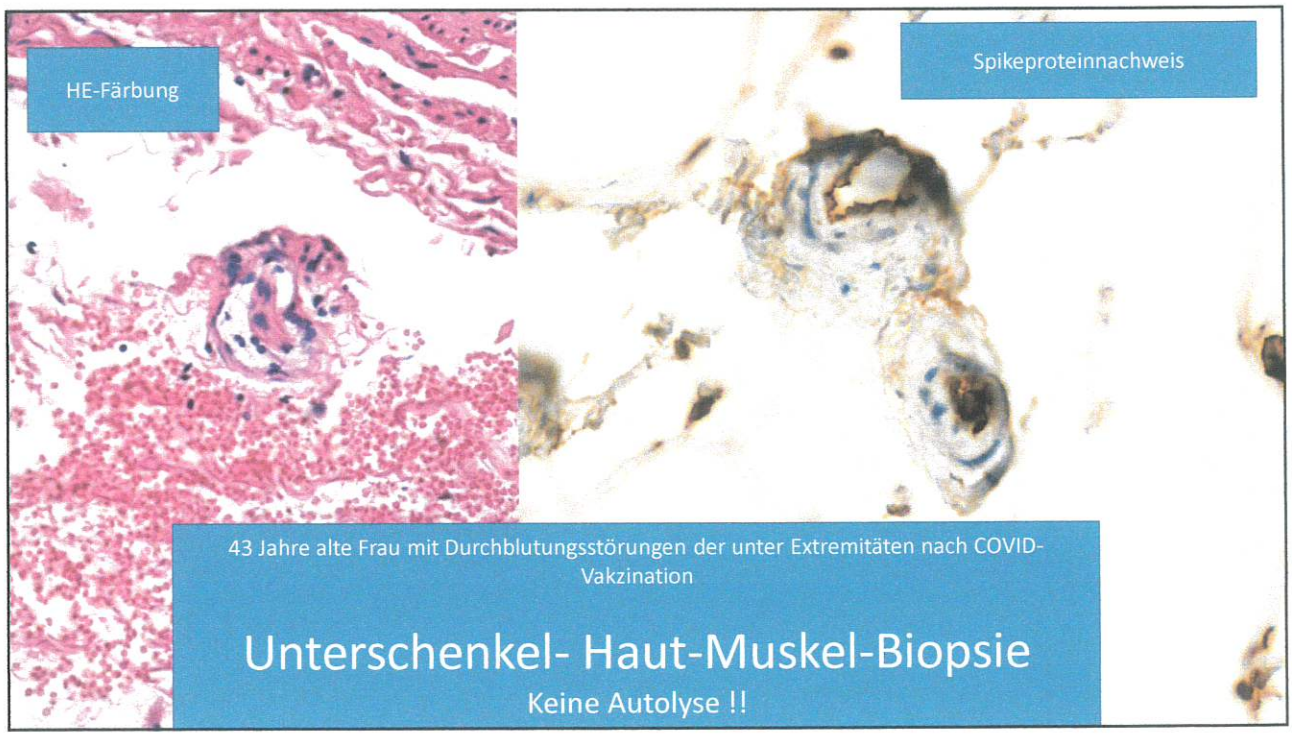

14

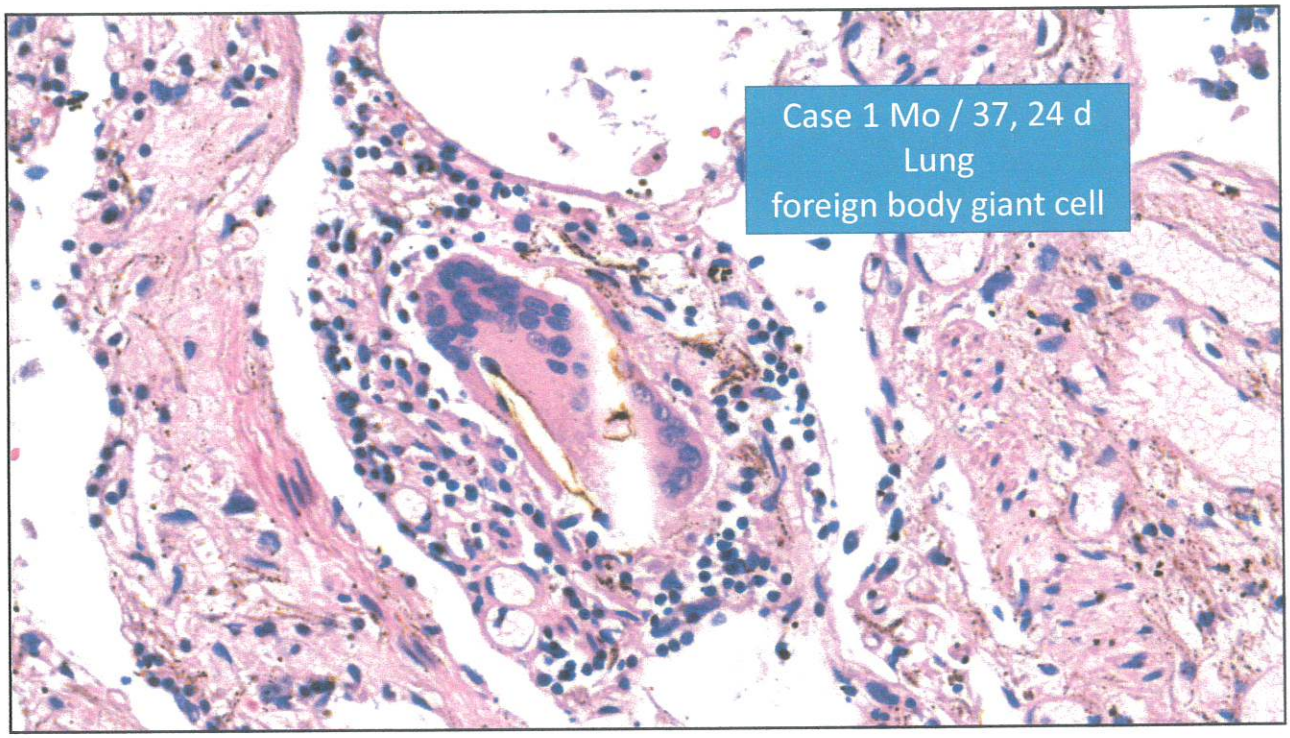
Case 1 Mo / 37, 24 d
Lung
foreign body giant cell

15

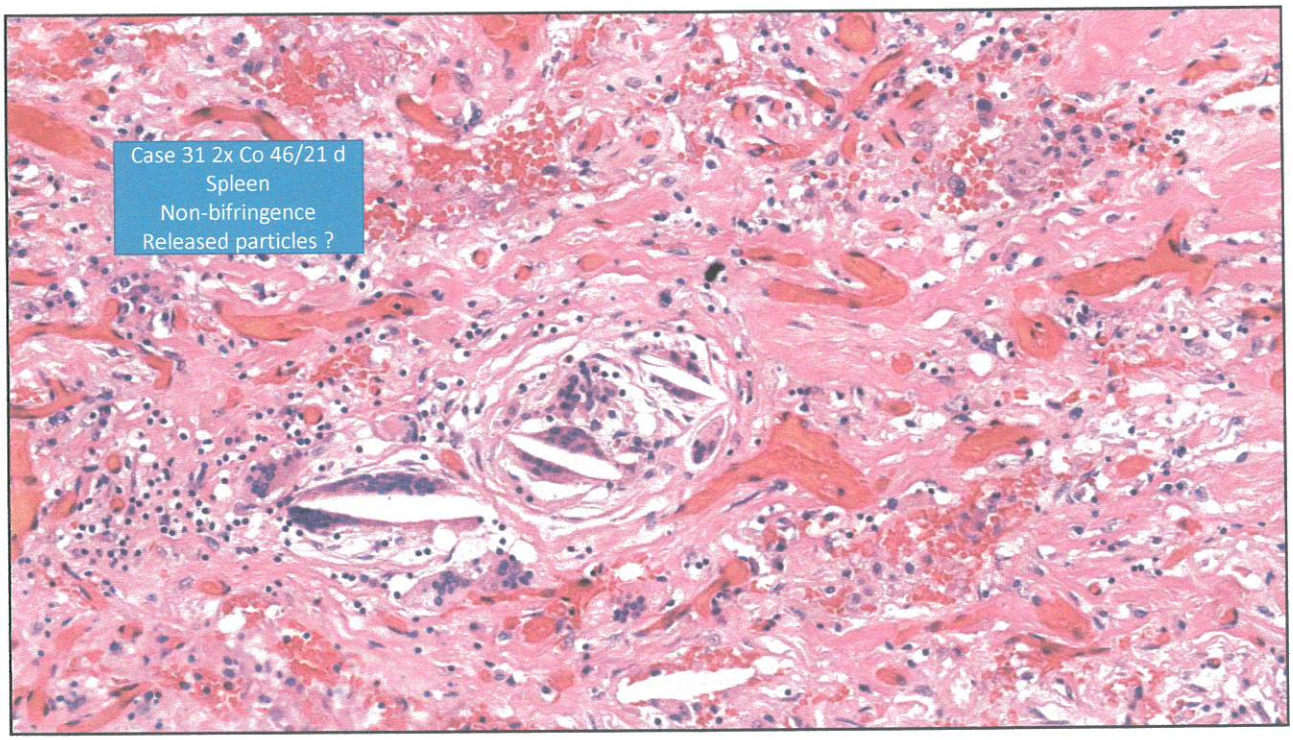
Case 31 2x Co 46/21 d
Spleen
Non-bifringence
Released particles ?

16