

Dieses Dokument enthält eine Auswahl an Fallstudien, die in medizinischen Fachzeitschriften veröffentlicht wurden und in denen massive Schäden nach der COVID-19 Impfung beschrieben sind. Die hier getroffene Auswahl zeigt die Vielzahl und Vielschichtigkeit an möglichen Schädigungen, für die ein kausaler Zusammenhang mit der COVID-Impfung teils positiv festgestellt, teils aber zumindest als naheliegend erachtet wird.

Häufig wird in den Einleitungs- oder Schlusspassagen dieser Fallberichte zwar ganz allgemein die wichtige Bedeutung der Impfung für die Bekämpfung von SARS CoV-2 betont, zugleich aber auf die dringende Notwendigkeit weiterer Forschung in Bezug auf die jeweils beschriebene Schädigung sowie der Sensibilisierung des klinischen Personals für die betreffende Impfreaktion hingewiesen. Selbst dort, wo andere Ursachen als die Impfung ausgeschlossen werden konnten, sind die Mechanismen, mit denen die beschriebene Schädigung verursacht wurden, oftmals noch völlig ungeklärt.

Mittlerweile gibt es insgesamt weit über 1.000 Berichte dieser Art – wohlgermerkt alle nach Peer Review angenommen und veröffentlicht. Mit Blick auf den Verfahrensgegenstand, nämlich die Pflicht von Soldaten, die COVID-Impfung zu dulden, wurden hier bewusst auch Fallberichte eingeschlossen, die junge Erwachsene, meistens vorher kerngesund, betreffen.

Hinter jedem einzelnen dieser Fallberichte steht eine menschliche Tragödie unsäglichen Ausmaßes. In den hier dokumentierten Fällen waren die Patienten bzw. ihre Angehörigen offenbar damit einverstanden, dass das eigene Leiden bzw. der Tod des nach Impfung Verstorbenen in einer Fallstudie öffentlich dargestellt und damit für die klinische Forschung fruchtbar gemacht wird. Denn anders lässt sich die Veröffentlichung von Fotos und Röntgen- bzw. MRT-/CT-Bildern nicht erklären. Offenbar war es den Betroffenen bzw. ihren Angehörigen darum zu tun, dass das eigene Leid oder der Tod eines geliebten Menschen nicht vergeblich waren, sondern dass mithilfe der Aufbereitung für die interessierte Öffentlichkeit ein Beitrag zur Aufklärung geleistet werden kann.

Abschließend einige Erläuterungen zu diesem Dokument:

- *Originalzitate wurden für dieses Dokument ins Deutsche übersetzt. Die Quelle des jeweiligen Fallberichts ist jeweils so angegeben, dass eine Nachprüfung anhand der Originalstudie jederzeit möglich ist.*
- *Etwaige Hervorhebungen in den nachstehenden Zitaten befinden sich nicht in den Originaltexten.*
- *Um der besseren Lesbarkeit willen wurde hier davon Abstand genommen, wörtliche Zitate in Anführungszeichen zu setzen.*
- *Einige medizinische Fachbegriffe werden hier im Anschluss an den jeweiligen Fallbericht zum besseren Verständnis des Dokuments erläutert. Die Erläuterung wird im (deutsch übersetzten) Originaltext mit einem * angekündigt.*
- *Die nachfolgende Darstellung ist nach Impfstoffen sortiert.*

Dieses Dokument widerlegt mehrere Annahmen, die in der mündlichen Verhandlung vom 7.6.2022 seitens des PEI vorgetragen wurden:

*Völlig unverantwortlich ist die Art und Weise, wie Herr Dr. Dirk Mentzer (PEI) bei seiner Vernehmung das Risiko einer Herzmuskelentzündung (Myokarditis) verharmlost hat. Er meinte, diese Erkrankung heile nach 1-5 Tagen folgenlos ab. Das mag sich zwar in den meisten Fällen so verhalten. Jedoch liest man zum Beispiel in der Gelben Liste, dem Pharmaindex: **“Akute Myokarditiden weisen trotz Behandlung eine hohe Letalität auf.** Fokale Borderline-Myokarditiden heilen klinisch häufig spontan aus, wenn initial keine wesentliche Herzinsuffizienz vorhanden ist. Die fulminante lymphozytäre Myokarditis weist **in den ersten vier Wochen eine Letalität von über 40%** auf. Die granulomatös-nekrotisierende Myokarditis verläuft **unerkannt und unbehandelt letal.** Auch die unbehandelte*

Riesenzell- oder eosinophile Myokarditis weist mit **4-Jahresüberlebensraten von < 20% eine extrem schlechte Prognose** auf. Die nichtfulminante aktive Myokarditis ist durch progrediente Herzinsuffizienz und **plötzlichen Herztod mit einer Letalität von 25 bis 56% innerhalb von drei bis zehn Jahren** verbunden.“ (<https://www.gelbe-liste.de/krankheiten/myokarditis>). In 20% der Fälle mündet eine Myokarditis zudem in eine chronische Erkrankung (Kardiomyopathie, siehe Deutsche Herzstiftung, Sonderdruck Myokarditis, S. 17, 19, abrufbar unter <https://www.herzstiftung.de/infos-zu-herzerkrankungen/herzmuskelentzuendung>).

Entgegen der Auffassung von Herrn Dr. Mentzer sind selbstverständlich alle Impfreaktionen, die aus Kliniken gemeldet werden, als schwerwiegend einzustufen. Man begnüge sich z.B. bitte nicht mit der These, einfache oder auch schwerere Kopfschmerzen könnten als solche so schlimm nicht sein. Der Sachverständige Tom Lausen hat in der mündlichen Verhandlung am 8.6.2022 berichtet, dass Beschwerden, die als Kopfschmerzen beginnen, in eine intensivmedizinisch behandlungsbedürftige Erkrankung ausmünden können. Das hier vorgelegte Dokument bestätigt dies. In einem Fallbericht begann es mit Kopfschmerzen und endete mit einer Sinusvenenthrombose. In mehreren der nachfolgenden Fallberichte folgte auf Kopfschmerzen eine Enzephalitis (Entzündung des gesamten Gehirns). In einem weiteren Fallbericht folgte auf anfängliche Kopfschmerzen eine schwere Störung der Blutgerinnung (Koagulopathie) und wenige Tage später der Tod.

Sollten die hier verfahrensgegenständlichen Wehrbeschwerden erfolglos bleiben, kann jeder Soldat der Bundeswehr, der sich auf den dann unentrinnbaren disziplinarischen Druck gegen SARS CoV-2 impfen lässt, das nächste Opfer sein.

Pfizer-BioNTech:

1. **Fulminante nekrotisierende Myokarditis* bei einer 57-jährigen Frau nach Covid-Impfung (Pfizer-BioNTech, 1. Dosis):**

<https://link.springer.com/article/10.1007%2Fs10875-021-01187-0>

DOI: <https://doi.org/10.1007/s10875-021-01187-0>

Sie starb....

...Die **fulminante nekrotisierende eosinophile Myokarditis**, die durch eine Vielzahl von Medikamenten oder **Impfstoffen ausgelöst** wird, ist eine äußerst seltene Überempfindlichkeitsreaktion, die ein **erhebliches Mortalitätsrisiko** birgt...

... Eine zuvor **sich in guter Verfassung** befindliche 57-jährige Frau **erhielt im Juli 2021 den ersten Pfizer-BioNTech-Impfstoff**. **Am folgenden Tag** erlebte sie zunehmende Lethargie und musste wegen zunehmender Müdigkeit die Arbeit vorzeitig verlassen. Sie hatte eine Episode von Atemnot und klagte über einen steifen Nacken sowie Schmerzen in den oberen Gliedmaßen. Sie hatte Halsschmerzen, zeigte aber auf ihr Brustbein. Während des restlichen Tages wurde sie zunehmend krank. Am folgenden Tag konsultierte sie ihren Hausarzt mit Halsschmerzen, Rückenschmerzen, Müdigkeit und einer Hämaturieepisode, die in der Nacht zuvor aufgetreten war. Sie hatte Schwierigkeiten, aus dem Auto zu steigen und erlitt einen Sturz in der Hausarztpraxis. Sie klagte nicht über Herzklopfen...

...An Tag 2 war ein vollständiges Blutbild (CBC) normal, aber es wurde festgestellt, dass sie ein erhöhtes C-reaktives Protein (CRP) hatte. Sie hatte eine erhöhte Ferritin- und Alanintransaminase (ALT), aber die Aspartataminotransferase (AST) wurde nicht

durchgeführt, obwohl die anderen Leberenzyme normal waren. Es gab keine Eosinophilie. Am dritten Tag wurde bei ihr eine Harnwegsinfektion mit *Escherichia coli* diagnostiziert, die mit Trimethoprim behandelt wurde. **In dieser Nacht wurde sie tot im Bett gefunden.** Abgesehen von Langzeit-Omeprazol und dem kürzlich begonnenen Trimethoprim war sie unter keiner anderen Behandlung. Es gab keine Geschichte von Autoimmunität oder allergischen Erkrankungen...

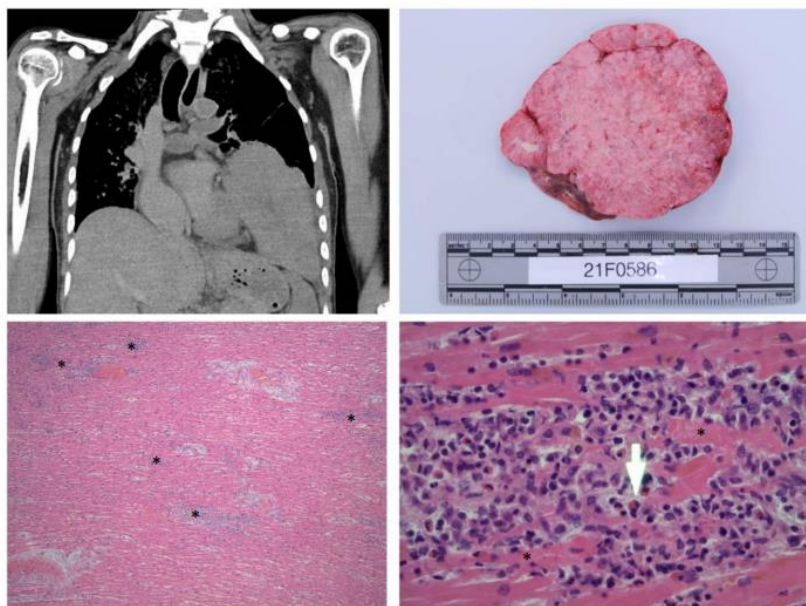
... **Andere Ursachen wurden mit hinreichender Sicherheit ausgeschlossen...**

“Akute Myokarditiden weisen trotz Behandlung eine hohe Letalität auf. Fokale Borderline-Myokarditiden heilen klinisch häufig spontan aus, wenn initial keine wesentliche Herzinsuffizienz vorhanden ist. Die fulminante lymphozytäre Myokarditis weist in den ersten vier Wochen eine Letalität von über 40% auf. Die granulomatös-nekrotisierende Myokarditis verläuft unerkant und unbehandelt letal. Auch die unbehandelte Riesenzell- oder eosinophile Myokarditis weist mit 4-Jahresüberlebensraten von < 20% eine extrem schlechte Prognose auf. Die nichtfulminante aktive Myokarditis ist durch progrediente Herzinsuffizienz und plötzlichen Herztod mit einer Letalität von 25 bis 56% innerhalb von drei bis zehn Jahren verbunden.“ (<https://www.gelbe-liste.de/krankheiten/myokarditis>)

Journal of Clinical Immunology (2022) 42:441–447

443

Fig. 1 Top left: Left pleural mass originating from the mediastinum. Top right: Cut section of thymoma. Bottom left: $\times 20$ magnification showing multifocal inflammatory cell infiltration in the myocardium; asterisk (*) showing areas of eosinophil-rich inflammatory aggregates with myocyte necrosis. Bottom right: $\times 40$ magnification showing an abundant eosinophilic infiltrate with myocyte necrosis. Arrow shows an eosinophil, asterisk (*) showing myocyte necrosis



2. Ausgedehnte zerebrale Sinusthrombose* nach der 1. Dosis des Impfstoffs CovidVaccine (Pfizer-BioNTech): 28-jährige Frau.

<https://amicaserep.com/abstract/full/idArt/934744/s/B>

DOI: 10.12659/AJCR.934744

FALLBERICHT: Eine **28-jährige gesunde Frau** stellte sich 4 Tage nach der Verabreichung eines mRNA-Impfstoffs COVID-19 (Pfizer-BioNTech) mit seit 2 Wochen anhaltenden und zunehmenden **Kopfschmerzen** vor. Eine zerebrale Computertomographie (CT) und eine CT-Venographie bestätigten das Vorhandensein eines ausgedehnten **Thrombus, der den linken Sinus transversus und den Sinus sigmoideus sowie die Vena jugularis interna einschloss.**

Abgesehen von der kürzlich erfolgten COVID-19-Impfung gab es **keine weiteren Risikofaktoren in der Anamnese** oder in der detaillierten Laboruntersuchung...

SCHLUSSFOLGERUNGEN: **Kopfschmerzen**, die **nach der Verabreichung eines COVID-19-Impfstoffes** auftreten, sollten **dringend einer neurologischen Untersuchung** unterzogen werden, um sekundäre Ursachen auszuschließen und die geeignete Behandlung festzulegen. Unser Patient wies nicht das typische Profil einer CVST auf, wie sie nach der Verabreichung des Impfstoffes von Oxford-Astrazeneca häufig beobachtet wird. **Der Befund einer niedrigen Thrombozytenzahl könnte auf die besondere Pathophysiologie eines thrombotischen Ereignisses im Zusammenhang mit dem Pfizer-Impfstoff hinweisen.**

* **Zentrale Sinusvenenthrombose: Zerebrale Venen- und Sinusthrombosen** (auch: Zerebrale Sinus- und Venenthrombose, zerebrale Sinus-/Venenthrombose, Sinusvenenthrombose, englisch cerebral venous and sinus thrombosis, cerebral venous sinus thrombosis (CVST), cerebral venous thrombosis) sind eine seltene Form des Schlaganfalls, bei der sich Blutgerinnsel (Thrombosen) in den blutleitenden Gefäßen des Gehirns bilden, den Hirnvenen und Sinus. Die Gerinnsel behindern den Blutabfluss aus dem Gehirn, wodurch es anschwillt (Hirnödem) und sich Einblutungen bilden können. Das erste und häufigste Symptom der Schwellung sind starke, für die Betroffenen neuartige Kopfschmerzen. Je nachdem, welche Hirnregionen betroffen sind, kommt es zu Störungen der Hirnfunktion, die einem Schlaganfall durch den Verschluss von blutzuführenden Hirnarterien sehr ähnlich sind. Zu den Symptomen zählen z. B. Halbseitenlähmung, Lähmung von Hirnnerven, Gesichtsfeldausfälle, Krampfanfälle, Sprechstörungen, Störungen des Bewusstseins oder des Denkens. (https://de.wikipedia.org/wiki/Zerebrale_Venen-_und_Sinusthrombose) **Lethalität bis 10%! (<https://www.amboss.com/de/wissen/zerebrale-sinus--und-venenthrombose>).**

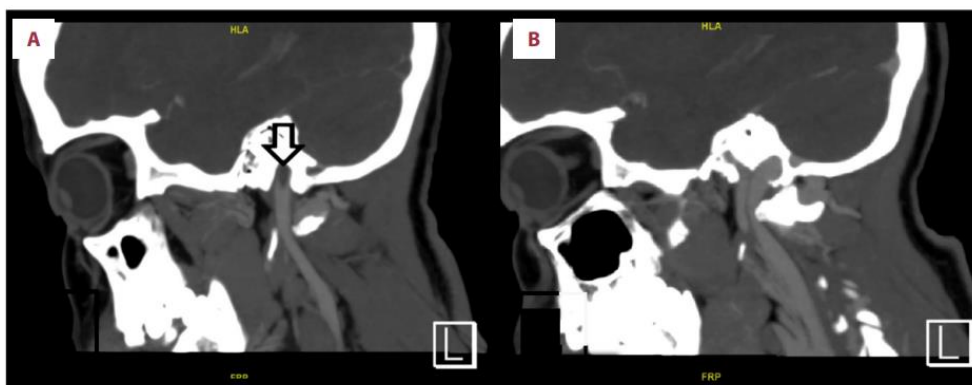


Figure 2. CT-venogram sagittal view (A) showing filling defect in the proximal segment of left internal jugular vein owing to thrombus extension. (B) normal filling of internal jugular vein on the right side.

3. Myokarditis, Lungenblutung und ausgedehnte Myositis mit Rhabdomyolyse 12 Tage nach der ersten Dosis des Pfizer-BioNTech BNT162b2 mRNA COVID-19-Impfstoffs: Ein Fallbericht

<https://amjcaserep.com/abstract/full/idArt/934399/s/B>

DOI: 10.12659/AJCR.934399

FALLBERICHT: Ein **37-jähriger Mann** stellte sich in der Notaufnahme mit einer 3-tägigen Anamnese von Rückenschmerzen und einer 1-tägigen Anamnese von Schwellungen der linken oberen Extremität mit Parästhesien und Kurzatmigkeit vor, **12 Tage nach Erhalt der ersten Dosis des Impfstoffs Pfizer/BioNTech BNT162b2 mRNA COVID-19**. Bei ihm wurde eine schwere **Myositis mit Rhabdomyolyse und nichtlogischer akuter Nierenschädigung**,

Thrombozytopenie, Myokarditis mit Lungenödem und Lungenblutung* diagnostiziert.

**Myositis = entzündliche Erkrankung der Skelettmuskulatur*

Rhabdomyolyse = Auflösung quergestreifter Muskelfasern

***Nichtoligurisches akutes Nierenversagen** = Es wird unterschieden in ein oligurisches AKN (Harnmenge < 400 ml/d) und ein **nichtoligurisches ANV** (Harnmenge normal). Häufig ist die Erholung der Nierenfunktion nach einem akuten Nierenversagen nicht vollständig. So haben Menschen, bei denen aufgrund eines akuten Nierenversagens bereits einmal eine Dialysebehandlung erforderlich wurde, ein erheblich erhöhtes Risiko, im weiteren Verlauf ein fortschreitendes chronisches Nierenversagen zu entwickeln*

***Thrombozytopenie** = Mangel an Thrombozyten (was zu einer Blutungsneigung führt)*

***Myokarditis** = Herzmuskelentzündung. Prognose: „Die Herzmuskelentzündung ist bei jungen, sonst herzgesunden Menschen oder Leistungssportlern die häufigste Ursache für den plötzlichen Herztod.“ ... „Bei nahezu 20 Prozent der Studienteilnehmer führte die Herzmuskelentzündung innerhalb von fünf Jahren zum Tod, darunter verstarb etwa die Hälfte an plötzlichem Herztod. Die Zahlen verdeutlichen, dass eine Herzmuskelentzündung eine ernstzunehmende Krankheit ist und keinesfalls auf die leichte Schulter genommen werden sollte.“ (<https://dgk.org/pressemitteilungen/2012-jahrestagung/2012-ft-aktuelle-pm/2012-ft-statements/2012-ft-statements-tag2/prognose-bei-myokarditis/>)*

***Lungenödem** = Ein Lungenödem ist eine unspezifische Bezeichnung für eine durch Austreten von Blutflüssigkeit aus den Kapillargefäßen in das Zwischengewebe und in die Lungenbläschen entstandene Flüssigkeitsansammlung in der Lunge. Ein akutes Lungenödem ist **potenziell lebensbedrohlich** und muss sofort im Krankenhaus behandelt werden.*

***Lungenblutung** = Bei der Lungenblutung kommt es zum Austritt von Blut aus dem pulmonalen Gefäßsystem in das Lungengewebe. Bemerkbar macht sich eine Lungenblutung in erster Linie in Form von Bluthusten. Patienten können ein **akutes Atemversagen** entwickeln.*

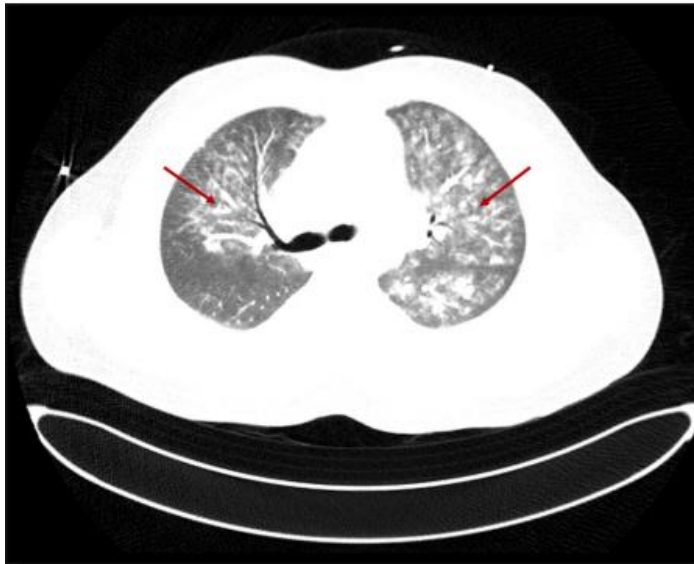


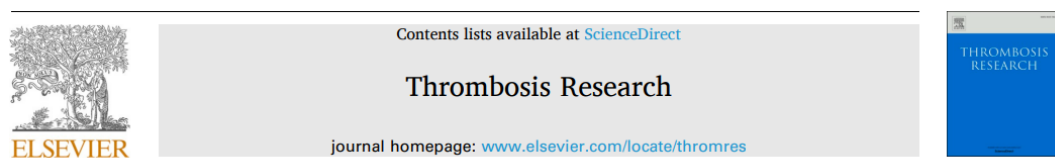Figure 3. Chest computed tomography with contrast showing extensive bilateral ground-glass and patchy nodular opacities, more on the left lung (red arrows).

3. **4 Fälle von erworbener Hämophilie A (eine seltene Autoimmunerkrankung, die durch neutralisierende Autoantikörper gegen den Gerinnungsfaktor VIII verursacht wird) nach der Covid-Impfung (Pfizer-BioNTech):**

[https://www.thrombosisresearch.com/article/S0049-3848\(22\)00016-0/fulltext#relatedArticles](https://www.thrombosisresearch.com/article/S0049-3848(22)00016-0/fulltext#relatedArticles)

DOI: <https://doi.org/10.1016/j.thromres.2022.01.017>

Ein Patient starb. ...Während des Krankenhausaufenthalts entwickelte der Patient jedoch eine Sepsis und starb sieben Wochen nach der Aufnahme an den Komplikationen der Atemwege.



Letter to the Editors-in-Chief

Four cases of acquired hemophilia A following immunization with mRNA BNT162b2 SARS-CoV-2 vaccine

ARTICLE INFO

Keywords
Acquired hemophilia A
Factor VIII
COVID-19
SARS-CoV-2
Vaccination

ABSTRACT

Acquired hemophilia A (AHA) is a rare autoimmune disease caused by neutralizing autoantibodies against coagulation Factor VIII. Immunomodulatory effects of SARS-CoV-2 vaccination are still poorly understood, with reports of immune-mediated conditions developing after immunization. In the province of Reggio Emilia, Northern Italy, we observed four cases of AHA following SARS-CoV-2 immunization with mRNA BNT162b2 vaccine (produced by Pfizer-BioNTech) during the first eight months from the beginning of SARS-CoV-2 vaccination campaign. During this time frame, 235,597 people received at least one dose of BNT162b2 vaccine. The total population of Reggio Emilia province is 526,349. The unusual observation of four cases of AHA in our province could be of interest and could sensitize healthcare personnel toward a possible complication of SARS-CoV-2 immunization. Nonetheless, vaccination benefits exceed potential side effects and play a central role in individual and public health to effectively protect people from COVID-19 and to stop the pandemic.

4. Eine 59-jährige Frau mit ausgedehnter tiefer Venenthrombose und pulmonaler Thromboembolie* 7 Tage nach der ersten Dosis des Pfizer-BioNTech BNT162b2 mRNA COVID-19-Impfstoffs:

<https://amicaserep.com/abstract/full/idArt/932946/s/B>

DOI: 10.12659/AJCR.932946

...Die klinische Untersuchung unseres Patienten ergab keine Hinweise auf andere Autoimmunerkrankungen oder ein okkultes Malignom als auslösenden Faktor für eine VTE. Da es keine offensichtliche Erklärung für die **ausgedehnte tiefe Venenthrombose und die beidseitigen Lungenembolien** gibt und die COVID-19-Impfung in der Nähe stattfand, gehen wir davon aus, dass das Krankheitsbild unserer Patientin wahrscheinlich auf eine seltene **unerwünschte Wirkung von BNT162b2 mRNA COVID-19 (Pfizer-BioNTech)** zurückzuführen ist...

* **Tiefe Venenthrombose:** Bei einer Thrombose verstopft ein Blutgerinnsel ein Blutgefäß. Bei einer tiefen **Venenthrombose (TVT)** entsteht das Blutgerinnsel in einer der größeren, tief in den Muskelschichten liegenden Venen.

Pulmonale Thromboembolie: „Die Lungenembolie oder pulmonale Thromboembolie (PTE) ist eine potenziell tödliche Erkrankung. Sie tritt auf, wenn sich Teile eines Thrombus von irgendwo im venösen Bereich lösen, wandern und sich in den Lungenarterien festsetzen. In den meisten Fällen stammen die Embolien von einer tiefen Venenthrombose der unteren Extremitäten (Beine). (<https://www.arzt-auskunft.de/gesundheit/lungenembolie/>)

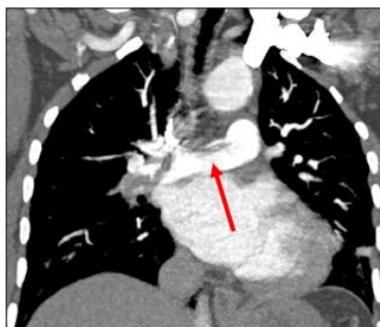

Figure 1. Coronal section CTPA demonstrating a linear branching filling defect in the pulmonary trunk bifurcation in keeping with saddle thrombus.

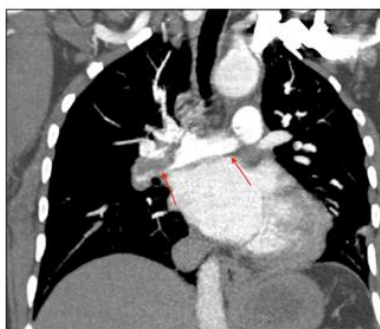

Figure 2. Coronal section CTPA illustrates extensive pulmonary emboli in the right main pulmonary artery and left main pulmonary artery.

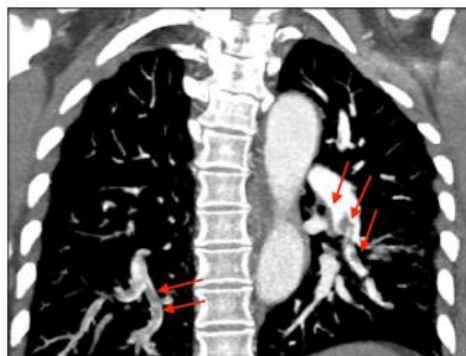

Figure 3. Coronal section CTPA shows extensive pulmonary emboli in segmental and subsegmental branches in both lower lobes.

5. Überwiegend sensorisches Guillain-Barré-Syndrom* nach Covid-Impfung (Pfizer-BioNTech):

<https://journals.sagepub.com/doi/10.1177/2329048X221074549>

<https://doi.org/10.1177/2329048X221074549>

Ein **zuvor gesundes und sportliches 16-jähriges Mädchen** stellte sich in der Notaufnahme mit seit drei Wochen bestehenden aufsteigenden Taubheitsgefühlen und Parästhesien* in beiden unteren und oberen Extremitäten vor. Sie hatte ihre **zweite Dosis des Impfstoffs COVID-19 von Pfizer-BioNTech zwei Tage vor dem Auftreten der Symptome** erhalten. Ihre Symptome begannen mit intermittierenden Parästhesien in den Füßen. Innerhalb weniger Tage bemerkte sie anhaltende Parästhesien in ihren Füßen und Händen sowie Schwierigkeiten beim Laufen und Sporttreiben. In den folgenden drei Wochen verschlimmerten sich ihre Symptome weiter, mit Parästhesien bis zu den Ellenbogen und Knien, vermindertem Gefühl in beiden unteren Extremitäten und Schwierigkeiten beim Gehen, insbesondere beim Befahren einer Rampe oder beim Treppensteigen. Die zunehmenden Schwierigkeiten beim Gehen veranlassten die Patientin, sich in der **Notaufnahme** vorzustellen...

... **Nach Angaben der Centers for Disease Control and Prevention (CDC)** und des United States Department of Health and Human Services (Gesundheitsministerium der Vereinigten Staaten) sind **bei Erwachsenen vor allem drei Erkrankungen im Zusammenhang mit der Verabreichung der COVID-19-Impfstoffe aufgetreten. Dazu gehören Thrombose mit Thrombozytopenie-Syndrom (TTS), ein seltenes Syndrom mit venöser oder arterieller Thrombose und Thrombozytopenie, Guillain-Barre-Syndrom (GBS) und Myokarditis...**

...Da wir die Impfung auf **jüngere Bevölkerungsgruppen** ausweiten, sind **weitere Studien erforderlich, um einen kausalen Zusammenhang zwischen dem Impfstoff von Pfizer-BioNTech und GBS herzustellen...**

*** Guillain-Barré-Syndrom:** Das **Guillain-Barré-Syndrom (GBS, idiopathische Polyradikuloneuritis)** ist eine entzündliche Erkrankung der Nerven. Das typische Symptom ist eine an den Händen oder Füßen beginnende Lähmung und Sensibilitätsstörung, die sich allmählich immer weiter zum Körperstamm hin ausbreitet. Dem GBS liegt eine fehlgeleitete Reaktion des Immunsystems zugrunde. ...Es ist möglich, dass das Guillain-Barré-Syndrom länger andauert und die Symptome nicht wieder komplett verschwinden. Wenn die Beschwerden des GBS länger als zwei Monate bestehen, wird diese chronische Form der Erkrankung auch als **chronisch inflammatorische demyelinisierende Polyradikulopathie (CIDP)** bezeichnet.

Bei vielen Patienten sind die sogenannten Hirnnerven vom Guillain-Barré-Syndrom betroffen. Diese Nervenbahnen treten direkt aus dem Gehirn aus und steuern vor allem Sensibilität und Motorik im Kopf- und Gesichtsbereich.

Typisch für eine Beteiligung der Hirnnerven beim Guillain-Barré-Syndrom ist eine beidseitige Lähmung des siebten Gehirnnervs (N. facialis), die zu einer sogenannten Fazialislähmung (Fazialisparese) führt. Das äußert sich durch Gefühls- und Bewegungsstörungen im Gesicht, vor allem im Bereich von Mund und Augen. Bei den Betroffenen ist das unter anderem an einer fehlenden oder gestörten Mimik zu erkennen.

Darüber hinaus ist es beim Guillain-Barré-Syndrom möglich, dass das autonome Nervensystem betroffen ist. Dadurch kommt es zu Funktionsstörungen des Kreislaufs und der Drüsen (Schweiß-, Speichel-, Tränendrüsen). Auch die normale Funktion der Blase und des Mastdarms ist mitunter beeinträchtigt, sodass eine Inkontinenz auftritt...(<https://www.netdoktor.de/krankheiten/guillain-barre-syndrom/>)

Parästhesien: Missempfindungen

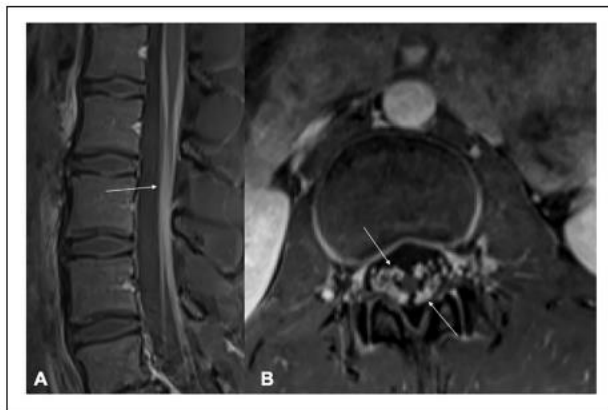


Figure 1. Sagittal (A) and axial (B) post-contrast T1 fat-saturated images demonstrate mildly thickened and enhancing cauda equina nerve roots (white arrows).

6. **Haematurie*** nach CovidImpfung (Pfizer-BioNTech):

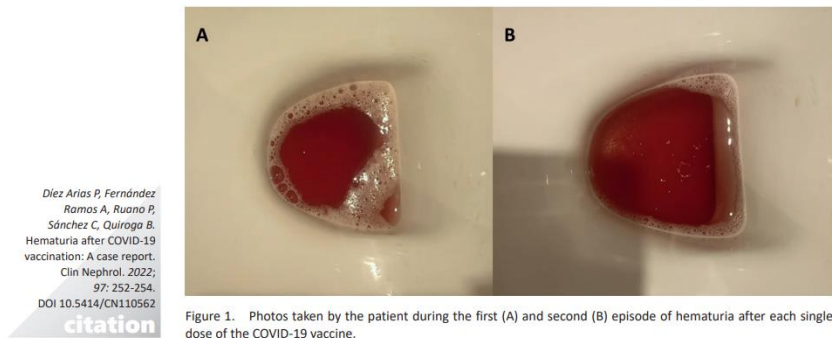
<https://www.dustri.com/article-response-page.html?artId=189178&doi=10.5414%2FCN110562> DOI 10.5414/CN110562

..Hier stellen wir den ersten Fall einer **29-jährigen** Frau vor, bei der zwei Episoden von De-novo-Hämaturie zeitlich mit jeder Einzeldosis des BNT162b2-Impfstoffs gegen das schwere akute respiratorische Syndrom Coronavirus 2 (SARS-CoV-2) zusammenfielen...

... der beschriebene Fall lässt vermuten, dass die **durch den SARS-CoV-2-Impfstoff hervorgerufene Immunreaktion in der Lage ist, als Auslöser für den Ausbruch der IgA-Nephropathie*** zu fungieren...

***Haematurie:** Unter einer Hämaturie wird das vermehrte Vorkommen von roten Blutkörperchen im Urin verstanden.

IgA-Nephropathie: Klinisch ist die IgA-Nephropathie durch eine Makrohämaturie (sichtbar rot gefärbter Urin), die durch Infektionen ausgelöst wird, oder eine persistierende Mikrohämaturie (nur im Labor nachweisbares Blut im Urin) und eine milde Proteinurie (Eiweißverlust über die Niere) sowie eine arterielle Hypertonie (hoher Blutdruck) gekennzeichnet. Darüber hinaus kommt es **häufig zu einer Verschlechterung der Nierenfunktion**. Die Erkrankung kann in jedem Lebensalter auftreten und zeigt einen individuell sehr unterschiedlichen Verlauf **bis hin zur Entwicklung einer dialysepflichtigen "terminalen" Niereninsuffizienz**. (https://nephrologie-intensivmedizin.charite.de/fuer_patienten/sprechstunden/iga_nephropathie/)



7. Transverse Myelitis* nach CovidImpfung (Pfizer-BioNTech, 1ste Dosis):

<https://www.cureus.com/articles/79193-incomplete-subacute-transverse-myelitis-following-vaccination-with-pfizer-biontech-covid-19-mrna-vaccine-a-case-report>

DOI: 10.7759/cureus.20460

...Fall einer **26-jährigen** Frau. Eine 26-jährige Rechtshänderin stellte sich im **Krankenhaus vor mit fortschreitender Sattelanästhesie* und beidseitigen Parästhesien, Taubheitsgefühlen und intermittierender Allodynie***, die **innerhalb von drei Tagen nach Erhalt der ersten Dosis Tozinameran-Impfstoff von der Fußsohle über die hinteren Beine bis zum Damm aufstiegen und sich in den folgenden acht Tagen weiter verschlimmerten**. In der Vorgeschichte hatte sie keinen Hautausschlag, keine oralen oder genitalen Geschwüre, keine Arthralgie, kein Raynaud-Phänomen, keine Lichtempfindlichkeit oder andere Anzeichen einer systemischen oder neurologischen Autoimmunerkrankung. Sie verneinte alle anderen neurologischen Beschwerden, infektiöse Symptome, kürzliche Reisen, Wanderungen oder Camping und sexuell übertragbare Infektionen.

Ihre Parästhesien besserten sich durch die Behandlung mit Steroiden leicht, vor allem im linken Fuß, doch bei ihrer Entlassung blieben die Symptome bestehen.

Transverse Myelitis tritt auf, wenn ein immunvermittelter Entzündungsprozess eine Nervenschädigung des Rückenmarks verursacht, die zu Schwäche, sensorischen Veränderungen und autonomen Funktionsstörungen unterschiedlichen Grades führt. Es gibt Fallberichte über transverse Myelitis im Zusammenhang mit Impfstoffen gegen Hepatitis B, Polio, Diphtherie, Tetanus, Keuchhusten, Influenza, Tollwut, Masern, Mumps, Röteln, Typhus, Japanische Enzephalitis, Anticholera und H1N1.

.... Die **Entwicklung von Impfstoffen erfordert mehrere aufeinander folgende Schritte, die sich über Jahre erstrecken, bis sie als wirksam und sicher gelten**, um die Phasen der klinischen Erprobung zu durchlaufen und schließlich in die breite Anwendung integriert zu werden. **Die Entwicklung des COVID-19-Impfstoffs hat sich jedoch in einem noch nie dagewesenen Tempo beschleunigt....**

... Ein mRNA-Impfstoff ahmt eine Virusinfektion nach, um eine in situ-Antigenreaktion des Wirts auszulösen und so eine starke humorale und zelluläre Reaktion hervorzurufen. **Impfstoffe können Autoimmunität** durch molekulare Mimikry zwischen infektiösen Antigenen und Selbstantigenen, Epitopspreiding, bei dem eindringende Antigene einen laufenden Autoimmunprozess durch lokale Aktivierung antigenpräsentierender Zellen und Überprozessierung von Antigenen beschleunigen, polyklonale Aktivierung von B-

Lymphozyten oder Bystander-Aktivierung, die die Zytokinproduktion steigert und die Expansion autoreaktiver T-Zellen weiter anregt, auslösen. Darüber hinaus können mRNA-Impfstoffe mehrere proinflammatorische Kaskaden aktivieren. Wir vermuten, dass die Hochregulierung dieser immunologischen Signalwege die Grundlage für die transversale Myelitis ist, die nach der Verabreichung des Tozinameran-COVID-19-Impfstoffs im vorliegenden Fall beobachtet wurde....

*** Transverse Myelitis: Transverse Myelitis (TM)** ist eine neurologische Erkrankung, die mit einer Entzündung des Rückenmarks einhergeht. Dabei steht „Myelitis“ für eine Entzündung des Rückenmarks und „Transvers“ bezieht sich auf die Tatsache, dass der gesamte Querschnitt des jeweiligen Rückenmarksegments betroffen ist. Die Entzündungsprozesse in der Wirbelsäule schädigen Nervenzellen, indem die Myelinscheide um die Nervenfasern angegriffen wird. Myelin spielt im zentralen Nervensystem eine wichtige Rolle bei der Weiterleitung von elektrischen Signalen. Bei der Transversen Myelitis ist die Übertragungsgeschwindigkeit deutlich herabgesetzt.
(https://medlexi.de/Transverse_Myelitis)

Sattelanästhesie: Sattelanästhesie oder Kaudalanästhesie bezieht sich auf Taubheit um die Leiste, über das Gesäß und durch das Perineum, das Fleisch zwischen den Gesäßbacken. Wenn es spontan auftritt, kann es ein Zeichen für eine Schädigung des Rückenmarks sein und ein Symptom für einen medizinischen Notfall sein. (<https://spiegato.com/de/was-ist-eine-sattelanaesthesia>)

Allodynie: Unter einer **Allodynie** versteht man eine gesteigerte Schmerzempfindlichkeit. Der Schmerz wird schon durch geringfügige, physiologische Reize ausgelöst, die bei einem normalen, gesunden Menschen keinen Schmerz verursachen würden.
(<https://flexikon.doccheck.com/de/Allodynie>)

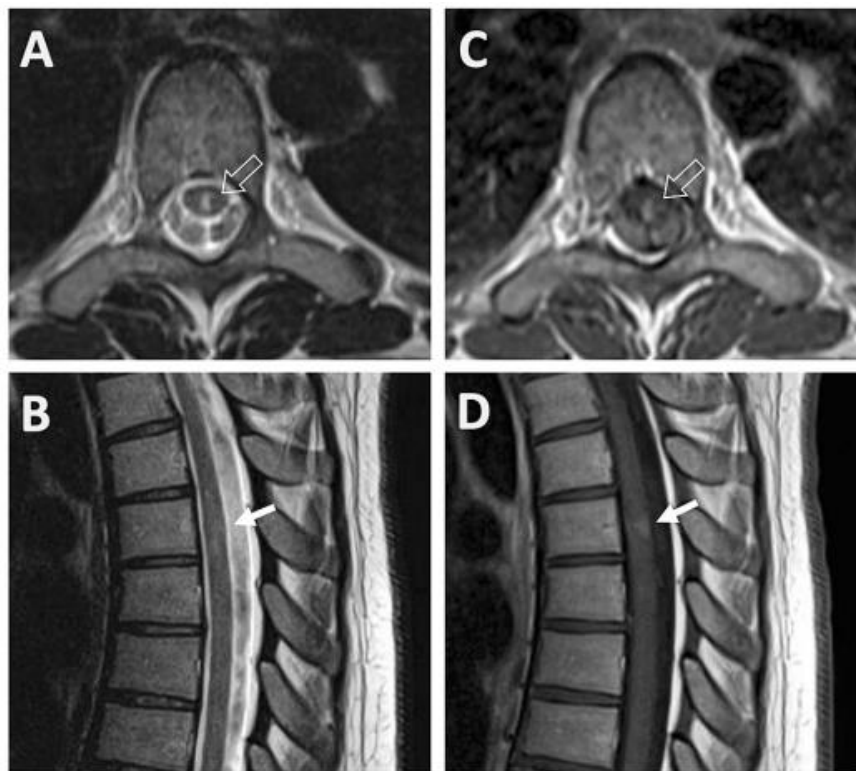


FIGURE 1: Images (A) and (B): Axial and sagittal T2-weighted sequences showing a centrally located short segment T2 hyperintense cord lesion without associated mass effect. This is less well seen on the sagittal image due to its narrow transverse diameter. Images (C) and (D): Post-gadolinium T1-weighted images showing moderate enhancement of the same lesion.

8. Leberschäden nach CovidVaccination (Pfizer-BioNTech, 2nd dose):

<https://www.cureus.com/articles/80149-a-case-of-hepatotoxicity-after-receiving-a-covid-19-vaccine>

DOI: 10.7759/cureus.20455

Fall eines 14-jährigen Mädchens.

... Ein **14-jähriges Mädchen, bei dem keine chronischen Krankheiten bekannt waren**, stellte sich in der **Notaufnahme** mit epigastrischen Schmerzen, Durchfall, Übelkeit und Erbrechen in den letzten vier Tagen vor. **Drei Tage vor ihrer aktuellen Vorstellung hatte die Patientin die zweite Dosis des Impfstoffs BNT162b2 mRNA COVID-19 von Pfizer/BioNTech erhalten.** Die Patientin verneinte die Einnahme von pharmazeutischen, pflanzlichen oder Freizeitdrogen...

... Das hämatologische Panel zeigte unter anderem Leukopenie, Neutropenie und Lymphopenie...

... **Am vierten Tag** wurde die Patientin unruhig und war **nicht mehr ansprechbar**; bei der Untersuchung fiel ihr GCS-Wert auf 8/15. Daraufhin wurde sie auf die **Intensivstation** verlegt, wo sie **intubiert** wurde. Konsultationen der Abteilungen für Gastroenterologie, Infektionskrankheiten, Neurologie und Hämatologie wurden angefordert....

... sie wurde zur weiteren Untersuchung und Behandlung in ein Lebertransplantationszentrum verlegt.

Schlussfolgerungen: Es handelt sich um einen Fall von Hepatotoxizität bei einem 14-jährigen Patienten, der nach Erhalt der zweiten Dosis des BNT162b2-mRNA-Impfstoffs von Pfizer/BioNTech auftrat. Bei der umfassenden klinischen und labortechnischen Untersuchung konnte **keine andere plausible Ursache als der Impfstoff** festgestellt werden. Mit diesem Bericht soll das Bewusstsein für diese seltene, aber potenziell **lebensbedrohliche Nebenwirkung** geschärft werden.

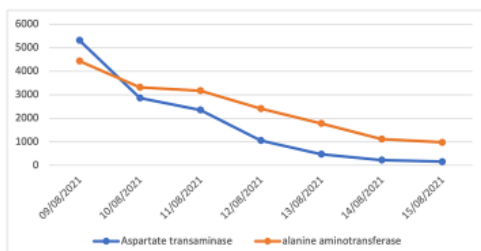


FIGURE 1: AST and ALT trends

Normal ranges: AST - Aspartate transaminase (0-40 U/L), ALT - Alanine transaminase (0-41 U/L)

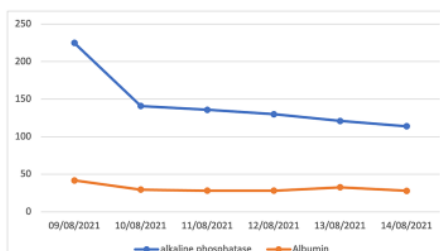


FIGURE 2: Alkaline phosphatase and albumin trends

Normal ranges: Albumin: 39.7-49.4 mmol/L, Alkaline phosphatase: 35-104 mmol/L

9. Pyoderma gangrenosum* nach CovidImpfung (Pfizer-BioNTech, 1ste Dosis):

<https://www.mdpi.com/2076-393X/10/1/87>

<https://doi.org/10.3390/vaccines10010087>

Zusammenfassung: Hintergrund: Pyoderma gangrenosum (PG) ist eine seltene neutrophile Dermatose unbekannter Ätiologie. **Impfstoffe gegen die Coronavirus-Krankheit 2019 (COVID-19) können eine Vielzahl von unerwünschten Hauterscheinungen hervorrufen.**

PG im Zusammenhang mit mRNA-Impfstoffen ist bisher nicht beschrieben worden. In dieser Fallstudie wird über den ersten Patienten berichtet, der nach der Verabreichung von BNT162b2 eine PG entwickelte.

Fallbeschreibung: Ein ansonsten **gesunder 27-jähriger Mann** entwickelte **24 Stunden nach Verabreichung der ersten Dosis des auf Boten-RNA basierenden Impfstoffs Pfizer/BioNTech BNT162b2 COVID-19 multiple Hautläsionen.**

Während des Krankenhausaufenthalts entwickelte er eine neue schmerzhafte ulzerierende Läsion an der rechten Hand. Die Biopsie des Ulkusrandes zeigte ein schweres epidermales neutrophiles Infiltrat mit epidermalem und dermalem Ödem, eine zugrunde liegende oberflächliche dermale Nekrose* und eine charakteristische Unterminierung mit ausgedehnter gemischter entzündlicher Infiltration der Dermis und Abszessbildung, die mit einem Ulkus mit gemischter dermaler Entzündung vereinbar ist, die mit Pyoderma gangrenosum kompatibel ist

Schlussfolgerungen: PG könnte eine seltene **Nebenwirkung im Zusammenhang mit dem BNT162b2-Impfstoff** sein, die bei einem breiten Einsatz von mRNA-Impfstoffen häufiger auftreten könnte. Die **kontinuierliche Beobachtung und Überwachung von Hautmanifestationen nach der Impfung** ist von wesentlicher Bedeutung.

...Mit der **zunehmenden Verbreitung von mRNA-basierten Impfstoffen sollten sich Klinikmitarbeiter der Vielfalt der unerwünschten Ereignisse bewusst sein, die auftreten können, einschließlich ungewöhnlicher Hautmanifestationen**....

* **Pyoderma gangrenosum**: Das Pyoderma gangraenosum, auch Dermatitis ulcerosa genannt, ist eine schmerzhafte Erkrankung der Haut, bei der es großflächig, in der Regel an einer Stelle, zu einer Geschwürbildung (Ulzeration oder Ulkus) und zu einem Absterben (Gangrän) der Haut kommt. (https://de.wikipedia.org/wiki/Pyoderma_gangraenosum)
Nekrose: Nekrose bezeichnet den mikroskopisch oder makroskopisch sichtbaren Untergang (Zerfall) von Gewebe in einem lebenden Organismus.

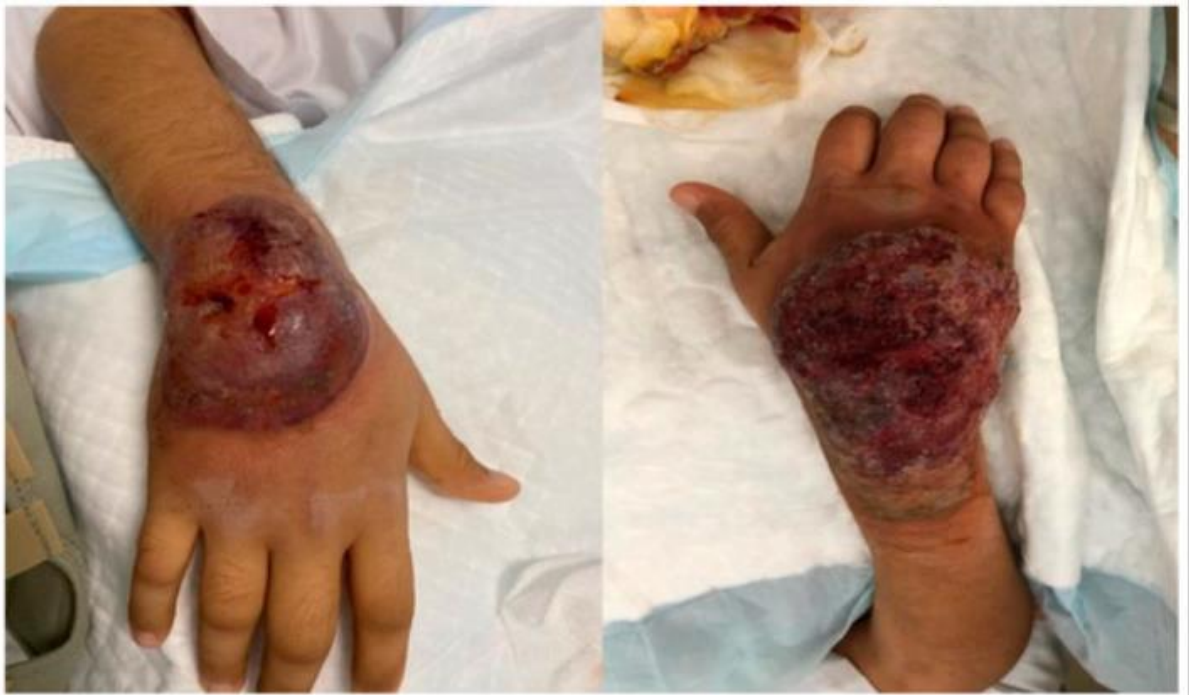

Figure 2

10. Anti-leucine rich glioma inactivated 1 (LGI1) Autoimmun Encephalitis (AE) nach CovidImpfung (Pfizer-BioNTech, 2te Dosis):

<https://frontiersin.org/articles/10.3389/fimmu.2021.813487/full>
<https://doi.org/10.3389/fimmu.2021.813487>

Fall eines **48-jährigen** Mannes.

... Die Autoimmunenzephalitis (AE) ist durch kognitive Beeinträchtigung oder schnell fortschreitende Demenz, psychiatrische Störungen, faziobrachiale dystonische Anfälle (FBDS) und refraktäre Hyponatriämie gekennzeichnet ...

...**Seit der Einführung des COVID-19-Impfstoffs wurden jedoch mehrere schwerwiegende neurologische Komplikationen gemeldet**, obwohl die Kausalität nicht bewiesen ist....

... Ein 48-jähriger Mann **ohne medizinische Vorgeschichte** klagte über starke Müdigkeit, **die einige Tage nach seiner zweiten Impfdosis COVID-19 (mRNA-Impfung von Pfizer)** auftrat. Etwa 2,5 Wochen nach der Impfung begann seine Frau, Gedächtnisstörungen und anterograde Amnesie zu bemerken. Es gab keine abnormalen oder unwillkürlichen Bewegungen, kein Fieber und keine Verhaltensänderungen. Der Patient hatte keine Beschwerden bezüglich seines Schlafes und es gab keine autonomen Störungen.

Er wurde einige Tage später zur weiteren Untersuchung ins Krankenhaus eingeliefert...

... Der **serologische Nachweis von COVID-19-Antikörpern war positiv (wahrscheinlich ein Hinweis auf eine Reaktion auf die Impfung, da der Patient vor seiner Impfung keine COVID-19-Infektion entwickelt hatte)**...

... Das auf Autoimmunzellen basierende Enzephalitis-Panel (Euroimmune) war sowohl im Serum als auch im Liquor positiv auf Anti-LGI1Ab...

...Seit der Einführung des COVID-19-Impfstoffs wurde jedoch über schwere neurologische Komplikationen berichtet, wie Gesichtslähmung, Guillain-Barré-Syndrom (GBS), Krampfanfälle, Schlaganfälle, transversale Myelitis, akute disseminierte Enzephalomyelitis (ADEM) und postvaksinale Enzephalitis, obwohl die Kausalität nicht bewiesen ist. Darüber hinaus wurde nach der COVID-19-Impfung auch eine unerklärliche akute Enzephalopathie beschrieben. Die Pathophysiologie dieser Komplikationen ist immer noch nicht gut verstanden und basiert nur auf Hypothesen....

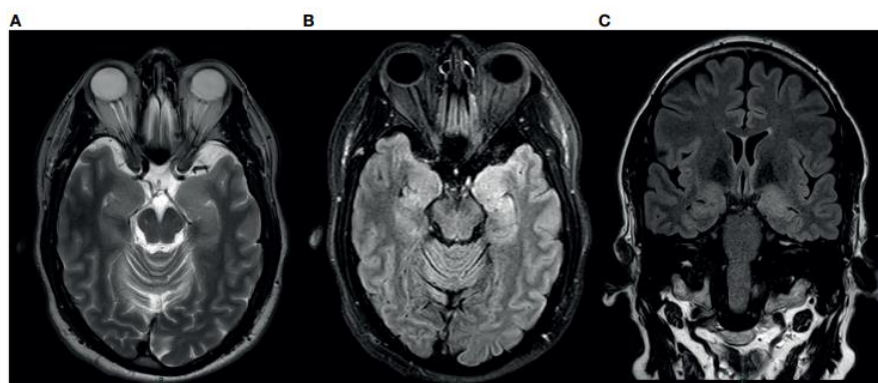


FIGURE 1 | MRI at the time of presentation. Axial T2 Weighted Image (A), Axial Fluid attenuated inversion recovery (FLAIR) sequence (B) and coronal FLAIR (C) show cortical thickening and hyper intense signal in the medial aspect of bilateral temporal lobes Left>Right.

11. Sweet-Syndrom (akute febrile neutrophile Dermatose) nach Covid-Impfung (Pfizer-BioNTech):

<https://onlinelibrary.wiley.com/doi/10.1111/1346-8138.16309>
<https://doi.org/10.1111/1346-8138.16309>

... Die Impfung ist einer der vorausgehenden Faktoren bei den diagnostischen Kriterien des Sweet-Syndroms (SS). Hier berichten wir über einen Fall von SS nach einer Impfung gegen das schwere akute respiratorische Syndrom mit dem Coronavirus 2 (SARS-CoV-2) mRNA-Impfstoff, der ein cellulitisähnliches Erscheinungsbild aufwies....

...Sechs Tage nach der ersten Injektion des SARS-CoV-2 mRNA-Impfstoffs (Tozinameran) meldete eine 87-jährige Frau eine schmerzhafte Schwellung am rechten Bein in Verbindung mit Fieber. Sie hatte keine komplizierenden Krankheiten und nahm keine Medikamente ein. Beim ersten Besuch wurde eine leicht ödematöse Schwellung mit fleckigem Erythem und rötlichen Papeln an ihrem rechten Bein festgestellt... **Sie kam jedoch 2 Tage nach dem ersten Besuch wieder, weil sich ihre Beinschmerzen verschlimmert hatten. Die zarten ödematösen Veränderungen hatten sich verschlimmert, und es bildeten sich Blasen... Als die PSL abgesetzt wurde, blieben zwei Hautgeschwüre am Bein zurück, und es dauerte weitere 8 Wochen bis zur vollständigen Heilung. Sie erhielt keine zweite Impfung....**

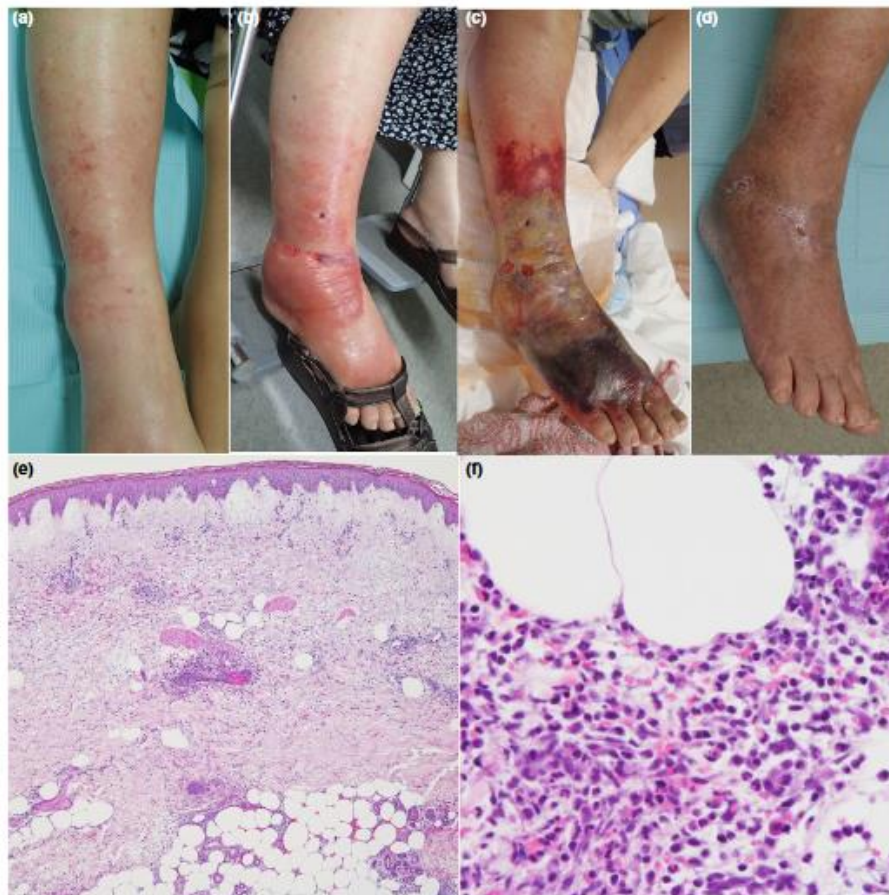


FIGURE 1 Clinical appearance. (a) Slightly edematous swelling with patchy erythema and reddish papules 6 days after inoculation. (b) Worsening of the swelling, with vesicles and bulla formation. (c) Purpura and hemorrhagic bulla formation 12 days after inoculation. (d) Largely improved lesions with small ulcers 3 months after inoculation. (e,f) Histopathological findings. (e) Marked edema in the papillary dermis with perivascular and interstitial infiltrates of inflammatory cells (hematoxylin-eosin [H-E], original magnification x 40). (f) Dense neutrophil and lymphocyte infiltration with erythrocyte extravasation in the lobular adipose tissue (HE, x 400).

J Dermatol. 2022;49:e175–e176.

wileyonlinelibrary.com/journal/jde

© 2022 Japanese Dermatological Association

e175

12. Erste klinische Manifestation der Multiplen Sklerose nach Immunisierung mit dem Impfstoff COVID-19 von Pfizer-BioNTech (Pfizer-BioNTech, 2. Dosis):

[https://www.jni-journal.com/article/S0165-5728\(21\)00282-4/fulltext](https://www.jni-journal.com/article/S0165-5728(21)00282-4/fulltext)

DOI:<https://doi.org/10.1016/j.jneuroim.2021.577755>

Ein Fall einer 40-jährigen Frau.

...Die **Verabreichung eines Impfstoffs kann an der Entwicklung einiger demyelinisierender Erkrankungen des zentralen Nervensystems beteiligt sein**. Der Impfstoff COVID-19 wird der gesamten Bevölkerung verabreicht, aber bisher wurde kaum ein Zusammenhang zwischen der Impfung und dem Risiko, an Multipler Sklerose (MS) zu erkranken, festgestellt, und es wurden nur wenige Fallberichte veröffentlicht.

Hier stellen wir eine **40-jährige Frau vor, die nach der Impfung mit dem COVID-19-Impfstoff eine zervikale Myelitis* entwickelte**. Die Myelitis wurde als erste klinische Manifestation der MS angesehen. Unser **Fall deutet auf einen möglichen Zusammenhang zwischen der Impfung und dem klinischen MS-Anfall hin...**

...Eine 40-jährige Frau wurde an die Abteilung für Neurologie des Tohoku Medical and Pharmaceutical University Hospital überwiesen, nachdem sie Taubheitsgefühle und Empfindungsstörungen in ihrer rechten Hand entwickelt hatte, die im Laufe einer Woche allmählich bis zur rechten Schulter aufstiegen. **Sie hatte die zweite Dosis des Impfstoffs BNT162b2 zwei Wochen vor dem Ausbruch erhalten....**

...**Bisher sind bei den nationalen Vigilanzbehörden bereits mehrere Spontanberichte über Myelitis nach COVID-19-Impfstoffen eingegangen**. So wurden beispielsweise im Vereinigten Königreich 17 Fälle für den Impfstoff BNT162b2 und 45 Fälle für den Impfstoff ChAdOx1 nCoV-19 gemeldet. In Deutschland gab es einen Fall für den BNT162b2-Impfstoff und 2 Fälle für den ChAdOx1 nCoV-19-Impfstoff. In den USA wurden 9 Fälle gemeldet, ohne dass ein bestimmter Impfstoff genannt wurde (Pagenkopf und Südmeyer, 2021).

**Zervikale Myelitis: Entzündliche Erkrankung des Rückenmarks im Bereich der Halswirbelsäule*

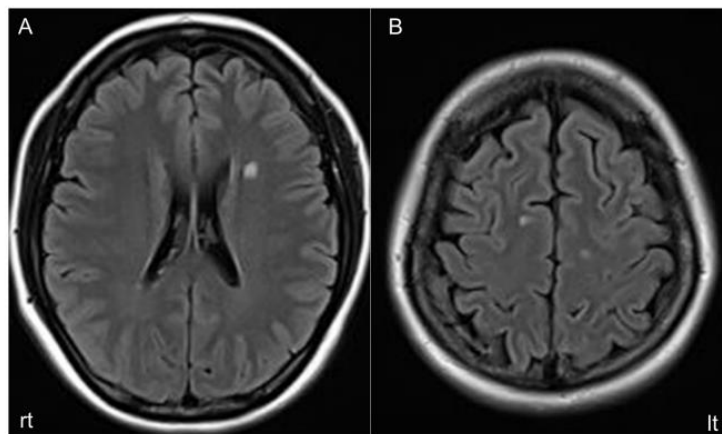


Fig. 1. Axial fluid-attenuated inversion recovery (FLAIR) imaging (A, B) (TR, 9000 ms; TE, 111 ms) MRI scan of the head on admission revealed left periventricular and bilateral frontal subcortical high-intensity lesions.

13. Herztamponade* nach COVID-19-Impfung:

<https://www.ncbi.nlm.nih.gov/pmc/articles/PMC8536519/>
doi: [10.1016/j.jemermed.2021.10.008](https://doi.org/10.1016/j.jemermed.2021.10.008)

Fall eines **18-jährigen Mannes**.

Ein **zuvor gesunder 18-jähriger Mann** stellte sich mit Fieber, pleuritischen Brustschmerzen und Kurzatmigkeit **3 Wochen nach Erhalt der ersten Dosis eines COVID-19 mRNA-basierten Impfstoffs** vor. Bei dem Patienten wurde ein **großer Perikarderguss mit früher Tamponadephysiologie festgestellt, der eine Perikardiozentese erforderte...**

Warum sollte ein Notfallmediziner dies wissen? Da die COVID-19-Impfung weltweit immer mehr Verbreitung findet, sollten Ärzte auf die seltene, **aber potenziell schwerwiegende Nebenwirkung der Perikarditis** aufmerksam gemacht werden....

... **Etwa 10 Tage später kam der Patient erneut in die Notaufnahme** mit anhaltendem Fieber, pleuritischen Brustschmerzen, Kurzatmigkeit und Schwindelgefühl.... Eine Woche später wurde er wegen **anhaltender Tachykardie und rezidivierendem Perikarderguss** erneut ins Krankenhaus eingeliefert, was sich nach intravenösem Ketorolac und intravenösem Methylprednisolon besserte. Letztendlich wurde er mit Prednison 40 mg täglich, Celecoxib 200 mg alle 12 Stunden und dem Plan entlassen, mit Rilonacept zu beginnen, einem Interleukin-1-Hemmer, der kürzlich für die Behandlung von rezidivierender Perikarditis zugelassen wurde...

... **Es ist wichtig, dass Notärzte sich des Zusammenhangs zwischen der mRNA-basierten COVID-19-Impfung und Myoperikarditis bewusst sind und sicherstellen, dass diese Patienten eine angemessene Untersuchung und Behandlung erhalten und dass diese Fälle den zuständigen Gesundheitsbehörden gemeldet werden...**

* **Herztamponade:** Die Herztamponade ist ein **medizinischer Notfall**, bei dem sich zwischen den beiden Membranen des Perikards Flüssigkeit ansammelt, die für die Auskleidung des Herzens verantwortlich sind, was beispielsweise zu Atembeschwerden, vermindertem Blutdruck und erhöhter Herzfrequenz führt. Infolge der Ansammlung von Flüssigkeit kann das Herz nicht genug Blut in die Organe und Gewebe pumpen, was zu **Schock und Tod** führen kann, wenn es nicht rechtzeitig behandelt wird. (<https://wric-health.com/de/herzkrankheiten/herztamponade-was-es-ist-ursachen-und-behandlung/>)

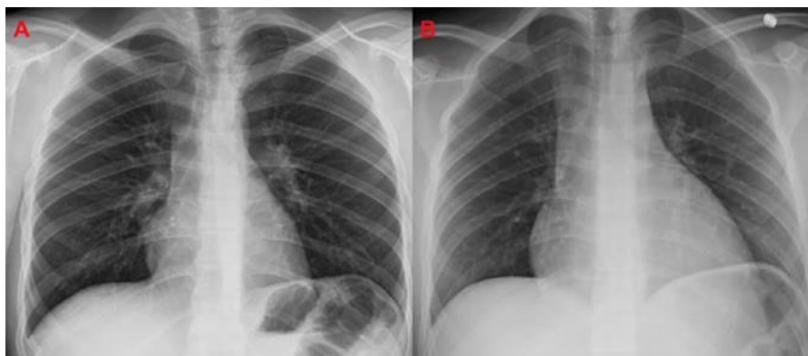

Figure 2. Chest radiographs on (A) initial presentation (within normal limits), and (B) on return visit 2 weeks later now demonstrating enlarged cardiac silhouette, consistent with large pericardial effusion.

14. Ein Fall von Multisystementzündung und Organdysfunktion bei einem 20-jährigen Mann, der kurz nach Verabreichung der ersten Dosis des Covid-Impfstoffs (Pfizer-BioNTech) begann:

https://journals.lww.com/ccejournal/Fulltext/2021/11000/Multisystem_Inflammation_and_Organ_Dysfunction.10.aspx

doi: 10.1097/CCE.0000000000000578

... Ein 20-jähriger Student bei guter Gesundheit entwickelte kurz nach der Impfung einen Tinnitus und eine Hämaturie, die sich rasch zu einem Syndrom mit folgenden Symptomen entwickelte: systemische Entzündung, akute Nierenschädigung, die eine Hämodialyse erforderte, akute, beidseitige, vollständige Schallempfindungsschwerhörigkeit, röntgenologische Anzeichen eines akuten multifokalen ischämischen Schlaganfalls, Perikarderguss, der durch eine Tamponade kompliziert wurde und eine Entleerung des Herzbeutels erforderte, Pleuraergüsse, die eine Entleerung erforderten, und ein systemisches Kapillarloch....

... Es ist zwar schwierig, einen direkten ursächlichen Zusammenhang zwischen dem BNT162b2 COVID-19-Impfstoff und dem vorgestellten Syndrom herzustellen, aber der Patient war zuvor gesund, es gab keine anderen bekannten potenziellen Auslöser, und der zeitliche Verlauf ist kompatibel: gesund zum Zeitpunkt der Impfung, Beginn der Symptome 2 Stunden nach Verabreichung des Impfstoffs und multiple Organstörungen innerhalb von 2 Tagen...

Multisystem Inflammation and Organ Dysfunction After BNT162b2 Messenger RNA Coronavirus Disease 2019 Vaccination

BACKGROUND: The U.S. Food and Drug Administration has to date granted approval or emergency use authorization to three vaccines against severe acute respiratory syndrome coronavirus 2 and coronavirus disease 2019. In clinical trials and real-use observational studies, the Pfizer-BioNTech BNT162b2 messenger RNA coronavirus disease 2019 vaccine, as well as the Moderna mRNA-1273 messenger RNA coronavirus disease 2019 vaccine, have demonstrated high efficacy and few adverse events.

CASE SUMMARY: A 20-year-old male college student in good health developed tinnitus and hematuria shortly after vaccination and progressed swiftly to a syndrome of: systemic inflammation; acute kidney injury requiring hemodialysis; acute, bilateral, complete sensorineural hearing loss; radiographic evidence of acute multifocal ischemic strokes; pericardial effusion complicated by tamponade physiology requiring pericardial evacuation; pleural effusions requiring evacuation; and systemic capillary leak. An extensive clinical and research investigation, including cytokine analysis, whole blood cytometry by time of flight, and whole exome sequencing, did not reveal a definitive explanatory mechanism.

CONCLUSION: While the overall safety profile of the BNT162b2 coronavirus disease 2019 vaccine remains excellent for the general population, rare serious events have been reported. In this report, we describe a case of multisystem inflammation and organ dysfunction of unknown mechanism beginning shortly after administration of the first dose of BNT162b2 coronavirus disease 2019 vaccine in a previously healthy recipient.

KEY WORDS: adverse event; coronavirus disease 2019; inflammation; multisystem organ dysfunction; vaccination

Benjamin Kahn, BA¹
 Sokratis A. Apostolidis, MD^{2,3}
 Vatsal Bhatt, MD⁴
 Allison R. Greenplate, PhD^{3,5,6}
 Staci Kallish, DO⁷
 Anthony LaCava, MD⁸
 Alfredo Lucas, BA¹
 Nuala J. Meyer, MD, MS⁹
 Dan Negoianu, MD⁹
 Alexis R. Ogdie, MD, MSCE²
 Michael G. S. Shashaty, MD, MSCE⁸
 Patricia A. Takach, MD⁸
 Leah Zuroff, MD, MS¹⁰
 E. John Wherry, PhD^{3,5,6}
 George L. Anesi, MD, MSCE, MBE⁸

15. Schnelles Fortschreiten eines angioimmunoblastischen T-Zell-Lymphoms (ein Non-Hodgkin-Lymphom, d. h. Krebs) nach einer COVID-Impfung (Pfizer-BioNTech, Auffrischungsimpfung): Ein Fallbericht

<https://www.frontiersin.org/articles/10.3389/fmed.2021.798095/full>
<https://doi.org/10.3389/fmed.2021.798095>

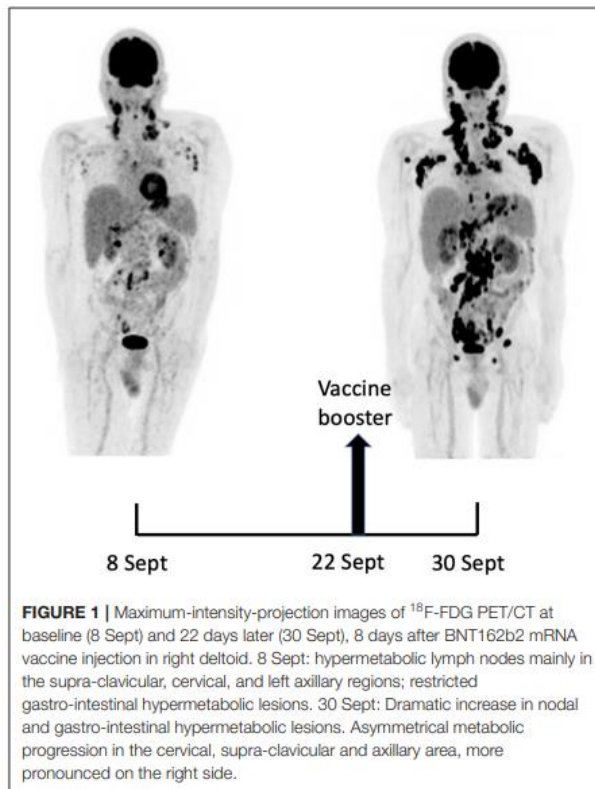
...**Da nukleosidmodifizierte mRNA-Impfstoffe die folliculären T-Helferzellen stark aktivieren, ist es wichtig, die möglichen Auswirkungen von zugelassenen SARS-CoV-2 mRNA-Impfstoffen auf Neoplasmen zu untersuchen**, die diesen Zelltyp betreffen. In diesem Artikel berichten wir über das unerwartete schnelle Fortschreiten der lymphatischen Läsionen nach der Verabreichung eines BNT162b2 mRNA-Impfstoffs bei einem Mann, bei dem kürzlich AITL* diagnostiziert wurde...

...Ein 66-jähriger Mann **ohne nennenswerte medizinische Vorgeschichte** mit Ausnahme von Bluthochdruck, Hypercholesterinämie und Typ-2-Diabetes stellte sich am 1. September 2021 mit zervikalen Lymphadenopathien vor, die vor kurzem während eines grippeähnlichen Syndroms aufgetreten waren. **Die beiden Dosen des BNT162b2-mRNA-Impfstoffs waren 5 bzw. 6 Monate zuvor in den linken Deltamuskel verabreicht worden.** Außer einer leichten Asthenie gab er keine konstitutionellen Symptome an. Die Blutuntersuchung ergab ein leichtes Entzündungssyndrom, ohne Anämie oder Veränderungen der weißen Blutkörperchen; die Immunphänotypisierung der Lymphozyten war unauffällig. Proteinelektrophorese und Immunglobulinspiegel waren normal und der Coombs-Test war negativ...

...Vierzehn Tage nach dem PET/CT wurde eine Auffrischungsdosis des BNT162b2 mRNA-Impfstoffs in den rechten Deltamuskel verabreicht, um den ersten Zyklus der Chemotherapie vorzubereiten. Wenige Tage nach der Auffrischungsimpfung meldete der Patient eine deutliche Schwellung der Lymphknoten im rechten Halsbereich. Um einen Ausgangswert kurz vor Beginn der Therapie zu erhalten, wurde ein zweites 18F-FDG-PET/CT **8 Tage nach der Verabreichung des Impfstoff-Boosters**, d. h. 22 Tage nach der ersten Untersuchung, durchgeführt. Es zeigte eine **deutliche Zunahme** von Anzahl, Größe und Stoffwechselaktivität der bereits bestehenden Lymphknoten auf supra- und subdiaphragmatischer Ebene. **Außerdem hatten sich seit der ersten Untersuchung neue hypermetabolische Lymphadenopathien und neue hypermetabolische Stellen entwickelt, und zwar an verschiedenen Stellen....**

...**CovidImpfstoff verursacht Krebsfortschritt: eine weitere Nebenwirkung ...**

**AITL: Das Angioimmunoblastische T-Zell Lymphom (AITL) ist wahrscheinlich zu den peripheren, niedrig malignen T-Zell-Lymphomen zuzuordnendes Krankheitsbild, das als eines der Hauptmerkmale eine abnorme Immunaktivität aufweist. Obwohl AITL heute als neoplastische Erkrankung verstanden wird, wurde frühzeitig erkannt, dass es sich um eine inflammatorisch überlagerte neoplastische Erkrankung handelt (Chiba S et al. 2020), charakterisiert durch Fieber, generalisierte Lymphknotenschwellung, Hepato-Splenomegalie, hämolytische Anämie, Bluteosinophilie und polyklonale Dysglobulinämie. (<https://www.altmeyers.org/de/innere-medizin/angioimmunoblastisches-t-zell-lymphom-4506>)*



16. Multiple Hirnnervenlähmungen nach COVID-19-Impfung – Fallbericht:

<https://onlinelibrary.wiley.com/doi/10.1111/ane.13548>

<https://doi.org/10.1111/ane.13548>

... Wir berichten über den Fall eines **29-jährigen männlichen Patienten ohne auffällige Vorgeschichte**, der sich **6 Tage nach Erhalt der ersten Dosis des Impfstoffs COVID-19 von Pfizer-BioNTech mit Lähmungen der linken Okulomotorik, des Abducens, des Trigemini und des Gesichts** vorstellte...

... Schlussfolgerungen: **In unserem Fall ist die wahrscheinlichste Ätiologie der multiplen kranialen Neuropathie des Patienten der Impfstoff von Pfizer-BioNTech, was die Notwendigkeit einer anhaltenden Überwachung neurologischer Komplikationen durch den Impfstoff COVID-19 unterstreicht.**

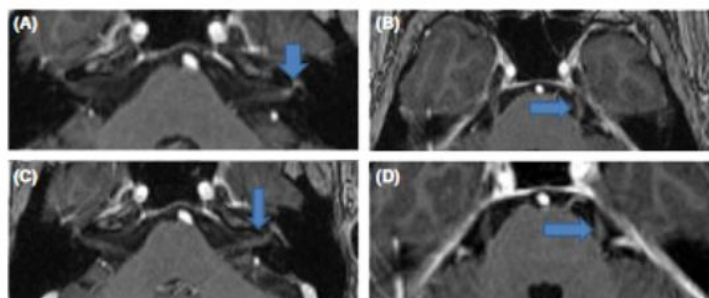


FIGURE 1 Images were acquired by use of T1-weighted, contrast-enhanced MPRAGE TRA ISO sequences, in the axial plane. (A) Gadolinium enhancement in the intracanalicular and labyrinthine segments of the left facial nerve (blue arrow). (B) Contrast enhancement in the intracisternal length of the trigeminal nerve (blue arrow). (C) The contrast enhancement of the facial nerve persists upon repeated examination a month later (blue arrow). (D) The contrast enhancement of the trigeminal nerve persists upon repeated examination a month later (blue arrow)

17. Die Rhombenzephalitis* eines Neurologen nach der Comirnaty-Impfung: Ein Wechsel der Perspektive:

<https://neurorespract.biomedcentral.com/articles/10.1186/s42466-021-00156-7>
 DOI: <https://doi.org/10.1186/s42466-021-00156-7>

...Die Rhombenzephalitis ist eine seltene Krankheit mit vielfältigen Ursachen, die sich mit Gesichtslähmung, Ataxie der Gliedmaßen und vermindertem Bewusstsein äußern kann...

...In seltenen Fällen **kann die Impfung eine immunologische Reaktion und eine verzögerte Entzündung hervorrufen, deren Folgen wir noch nicht entschlüsselt haben.**

Rhombenzephalitis sollte als seltene **potenzielle mRNA-assoziierte Impfnebenwirkung** in Betracht gezogen werden...

...Ich war **30 Jahre alt, als ich merkte, dass etwas nicht stimmte. Ich bin Arzt und arbeite seit mehr als vier Jahren in der Neurologie. Die erste Dosis des Impfstoffs Comirnaty (Pfizer/Biontech) erhielt ich am 19. Januar und die zweite Dosis am 9. Februar 2021.**

Im April bemerkte ich erstmals ein allgemeines Unwohlsein, leichte Kopfschmerzen und Geschmacksstörungen. Innerhalb von 2 Wochen entwickelte ich eine Gesichtslähmung auf der linken Seite, eine diskrete Lähmung des Nervus hypoglossus auf der rechten Seite und eine massive Ataxie* aller Extremitäten...

...**Nach sorgfältiger Untersuchung durch neurologische Experten wurde eine Autoimmun-Rhombenzephalitis** diagnostiziert. Da die Rhombenzephalitis mit einer COVID-19-Infektion in Verbindung gebracht wurde, wurde die Hypothese aufgestellt, dass in meinem Fall die **Comirnaty-Impfung der immunologische Auslöser** war. Dies ist der erste Bericht über eine Autoimmun-Rhombenzephalitis **nach einer Comirnaty-Impfung, während z.B. das Guillian-Barré-Syndrom, das pathophysiologisch damit zusammenhängt, recht häufig nach dieser Impfung beschrieben wurde...**

**Rhombenzephalitis: Entzündung des Hirnstamms*

Ataxie: Störung der Bewegungskoordination

Table 1 Development of neurological symptoms

From: [A neurologist's rhombencephalitis after comirnaty vaccination. A change of perspective](#)

Point in time	Symptoms and clinical findings
April 2021	1. Generalized malaise and moderate headache
April 2021 (2 days later)	2. Taste disorders, facial paralysis on the left side
May 2021 (1 week later)	3. Progressive gait disturbance caused by a massive ataxia of all extremities
May 2021 (a few days later)	4. Paralysis of the hypoglossal nerve on the right side

18. Systemischer Lupus erythematoses* und Antiphospholipid-Syndrom* nach Covid-Impfung (Pfizer-BioNTech):

<https://academic.oup.com/mrcr/advance-article/doi/10.1093/mrcr/rxac018/6542744?login=false>
<https://doi.org/10.1093/mrcr/rxac018>

...Wir berichten über den Fall einer **42-jährigen Frau ohne medizinische Vorgeschichte**, die

die erste Dosis des Impfstoffs gegen COVID-19 erhielt und entzündliche Arthralgien* entwickelte, die mit plötzlich auftretender Dyspnoe* und Hypoxämie einhergingen. Es wurde eine **pulmonale Thromboembolie festgestellt, und es bestand der Verdacht auf einen systemischen Lupus erythematoses (SLE) und ein sekundäres Antiphospholipid-Syndrom (APS)**. Die Messung von Autoantikörpern bestätigte diesen Verdacht. Nach einigen Tagen stellte sich bei ihr ein **massiver Perikarderguss mit Herztamponade** ein, der chirurgisch behandelt werden musste...

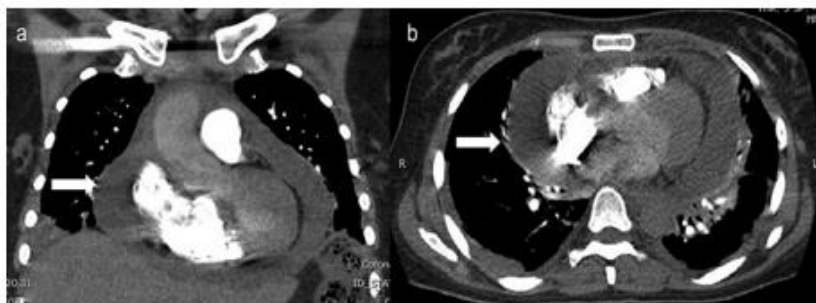


Figure 1. CT angiography of the chest. Large circumferential pericardial effusion (white arrow) in coronal (panel a) and axial (panel b) window, with an intrapericardial distance up to 3.2 cm. It exerts a compressive effect on the cardiac silhouette, a finding compatible with cardiac tamponade.

***Systemischer Lupus erythematoses:** Beim **systemischen Lupus erythematoses**, kurz **SLE**, handelt es sich um eine Systemerkrankung, bei der Haut und Gefäßbindegewebe der Organe durch Vaskulitiden und Ablagerungen von Immunkomplexen betroffen sind. Der SLE zählt zur Gruppe der Kollagenosen... Die systemische Form des Lupus erythematoses ist besonders durch die Organbeteiligung gekennzeichnet. **Allgemeinsymptome:** Ungefähr 95 % aller Betroffenen leiden unter folgendem, allgemeinem Beschwerdebild: Fieber, allgemeine Schwächezustände (ähnlich eines grippalen Infektes), Gewichtsabnahme, Lymphadenopathie
Spezifische Symptome: Beteiligung des Bewegungsapparats: Myositis (ca. 40%), Polyarthrit (> 80%) Beteiligung der Haut: Schmetterlingserythem: Auffallende Rötungen an Wangen und Nase, Diskoider Lupus: Papeln mit Schuppenbildung, vernarbende Alopezie, Ulzera der oralen bzw. nasalen Schleimhäute, Photosensibilität Organbeteiligung: Kardiologische Beteiligung: Myokarditis, Perikarditis, Libman-Sacks-Endokarditis, Pulmonale Beteiligung: Pleuritis, Infiltrationen, Nierenveränderungen: Lupusnephritis (Immunkomplexnephritis), Neurologische Beteiligung: Depression, Status epilepticus, Apoplexie
Blutbildveränderungen: autoimmunhämolytische Anämie, Thrombozytopenie, Leukopenie

Sekundäres Antiphospholipid-Syndrom: Beim Antiphospholipid-Syndrom (APS) handelt es sich um eine Thrombophilie, deren Grundlage die Bildung von Autoantikörpern (z.B. Lupus-Antikoagulans, Anticardiolipin, Anti- β_2 -Glykoprotein-I) gegen an Phospholipide gebundene Proteine ist. Es kommt zu einer erhöhten Gerinnungsneigung und somit gehäuft zu Thrombosen mit etwaigen ischämischen Folgen.
(<https://www.amboss.com/de/wissen/antiphospholipid-syndrom>)

Athralgien: Schmerzhaftigkeit von Gelenken

Dyspnoe: Luftnot/Atemnot

19. Ein Fall von Herpes zoster ophthalmicus* und Meningitis nach Covidvaccination (BioNTech):

<https://jkms.org/DOIx.php?id=10.3346/jkms.2022.37.e165>

<https://doi.org/10.3346/jkms.2022.37.e165>

...Es gibt mehrere Berichte darüber, dass Herpes Zoster, der durch eine Reaktivierung des Varizella-Zoster-Virus (VZV) gekennzeichnet ist, nach einer Impfung mit Coronavirus Disease 2019 (COVID-19) auftreten kann.

...Wir berichten über **VZV-Meningitis, Herpes zoster ophthalmicus (HZO) und späte neurotrophe Keratitis** nach Erhalt einer zweiten Dosis des COVID-19-Impfstoffs mit Messenger-RNA (mRNA).

Ein 74-jähriger Mann entwickelte einen **vesikulären Hautausschlag auf der Stirn, der Kopfhaut, der Nase und dem linken oberen Augenlid mit starken Kopfschmerzen. Fünf Tage zuvor hatte er eine zweite Dosis des BNT162b2 mRNA-Impfstoffs am linken Arm erhalten.** Die Augenuntersuchung ergab eine Hyperämie der Bindehaut und Pseudodendriten in der peripheren Hornhaut. Im Liquor wurde mittels Polymerase-Kettenreaktion VZV nachgewiesen. Bei der Patientin wurde eine **HZO und eine Meningitis** diagnostiziert. Der Patient wurde mit intravenösem Acyclovir und topischer Acyclovir-Salbe sowie Levofloxacin 1,5 % Augentropfen behandelt. Einen Monat später entwickelte er einen zentralen Epitheldefekt mit einem eingerollten Rand, der typisch für ein neurotrophes Ulkus ist.

... wir glauben, dass es wichtig ist, die Patienten über dieses potenzielle Risiko zu informieren ...

***Herpes Zoster ophthalmicus:** Der Zoster ophthalmicus ist die Manifestation eines Herpes zoster im Gesicht und an den Augen. Sind die Augen betroffen, kann eine teilweise oder vollständige Erblindung durch Hornhautnarben die Folge sein.
(https://flexikon.doccheck.com/de/Zoster_ophthalmicus)

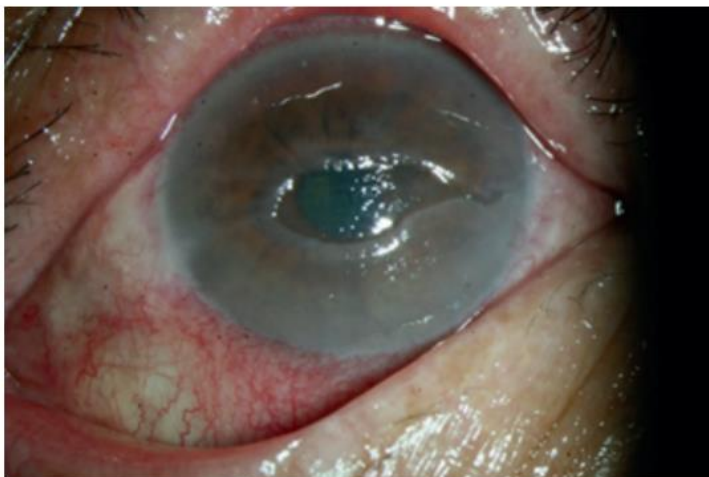

Fig. 3. Anterior segment photography of the patient at one month. Neurotrophic ulcer showing central corneal smooth, oval with heaped-up epithelium at border. The figures are published under agreement of the patient.

20. Erworbene Hämophilie A* mit gleichzeitiger Diagnose eines pleomorphen dermalen Sarkoms (Krebs!) nach Covid-Impfung (Booster):

<https://www.frontiersin.org/articles/10.3389/fimmu.2022.868133/full>

<https://doi.org/10.3389/fimmu.2022.868133>

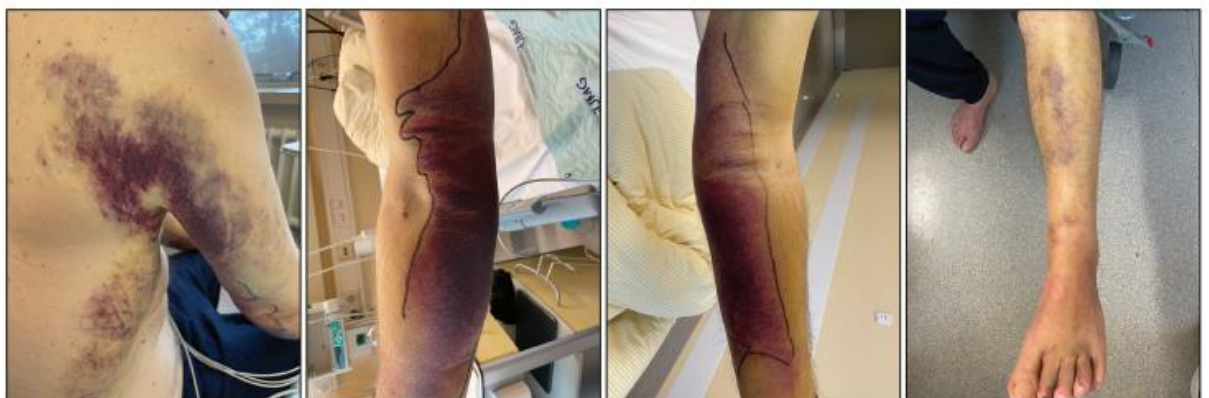... Unseres Wissens ist dies der erste Fall von **AHA [erworbene Hämophilie A] nach einer mRNA-1273-Auffrischungsimpfung gegen SARS-CoV-2**. Dieser Fall verdeutlicht, dass bei der Diagnose einer AHA eine gründliche Diagnostik auf Malignität zwingend erforderlich ist, auch wenn andere immunvermittelte Auslöser ebenso wahrscheinlich erscheinen. Wie bereits beobachtet, besteht ein enger zeitlicher Zusammenhang mit den Symptomen, die in unserem Fall **neun Tage nach der Impfung** innerhalb eines ähnlichen Zeitrahmens von ein bis drei Wochen einsetzten...

...es ist dringend erforderlich, alle Ereignisse im Zusammenhang mit der SARS-CoV-2-Impfung zu melden...

** **Hämophilie A:** Die Hämophilie A ist eine Koagulopathie [Blutgerinnungsstörung] mit Fehlen oder funktioneller Defizienz des Gerinnungsfaktors VIII. Je nach Lokalisation können Blutungen im Rahmen der Hämophilie A Anlass zu Komplikationen sein. Bei Einblutung in die Muskulatur können sich große Blutverluste einstellen. Einblutungen in von außen nicht einsehbare Muskulatur wie z.B. in den Musculus iliopsoas können zu uncharakteristischen Bauch- und Beinschmerzen führen und differentialdiagnostisch an eine Appendizitis denken lassen. Größere Einblutungen können durch ihren expansiven Effekt zu Kompressionen von Nachbarorganen führen und zu sekundären Symptomen führen. Eine Blutung im Bereich des Halses und Mundbodens kann beispielsweise die Atemwege verlegen.*

(https://flexikon.doccheck.com/de/H%C3%A4mophilie_A)

B



21. COVID-19 Impfung-induzierte Kardiomyopathie, die eine permanente linksventrikuläre Unterstützungssystem erfordert:

<https://www.cureus.com/articles/93217-covid-19-vaccination-induced-cardiomyopathy-requiring-permanent-left-ventricular-assist-device>

DOI: 10.7759/cureus.24477

In unserem Fallbericht beschreiben wir einen bemerkenswerten Fall von COVID-19-Impfung-induzierter Kardiomyopathie mit einer so tiefgreifenden und dauerhaften linksventrikulären Dysfunktion, dass ein dauerhaftes linksventrikuläres Unterstützungssystem (LVAD) eingesetzt werden musste.

...Fallvorstellung: Ein **22-jähriger** Schwarzer mit einer Vorgeschichte von krankhaftem Übergewicht (Body-Mass-Index: 45,4 kg/m²) und Diabetes mellitus **erkrankte im Januar 2020 an COVID-19**. Er wurde ambulant konservativ behandelt, und **es traten keine bekannten Komplikationen auf. Sechs Monate nach der Infektion erhielt er die COVID-19 (mRNA-1273) Erst- und Auffrischungsimpfung** (19. Mai 2021 bzw. 7. Oktober 2021).

Einen Monat nach der Auffrischungsimpfung stellte er sich in unserem Gemeinschaftskrankenhaus vor und klagte über Bauchschmerzen im linken unteren Quadranten. Seine Untersuchung bei der Vorstellung ergab eine Temperatur von 36,5 °C, einen Puls von 116 Schlägen pro Minute, eine Atemfrequenz von 18 Atemzügen pro Minute und einen Blutdruck von 140/84 mmHg. Die Untersuchung ergab einen regelmäßigen Puls und eine Tachykardie, die Lunge war frei. Sein Bauch war weich und unempfindlich bei der Palpation ohne Abwehrspannung. Die Blutuntersuchung ergab ein Kreatinin von 1,56 mg/dL, einen INR-Wert von 1,2 und einen Troponinwert von 0,06 mg/dL. **Seine Familienanamnese war unauffällig in Bezug auf Kardiomyopathie oder Herzkrankheiten...**

... Es wurde eine kardiale Magnetresonanztomographie (MRT) durchgeführt, die einen **stark dilatierten linken Ventrikel** (linksventrikulärer enddiastolischer Volumenindex (LVEDVI): 195 mL/m²) mit stark eingeschränkter Funktion (quantitativer LVEF: 13 %) zeigte. Kleine fokale Infarkte wurden in den lateralen apikalen und mittelseptalen Segmenten festgestellt, die wahrscheinlich embolisch waren...

... Die MRT-Untersuchung des Herzens ergab keine Hinweise auf Infiltration, Entzündung oder andere Infarktherde. Sein **Krankenhausaufenthalt wurde durch eine dekompensierte Herzinsuffizienz und einen anhaltenden kardiogenen Schock erschwert**, der zunächst eine ionotrope Unterstützung und schließlich eine mechanische Unterstützung durch Einsetzen einer rechtsaxillären Impella-Vorrichtung erforderte. **Trotz 43 Tagen mechanischer und ionotroper Unterstützung besserte sich seine Kardiomyopathie nicht, so dass ein dauerhaftes mechanisches Unterstützungssystem eingesetzt werden musste...**

...Soweit wir wissen, handelt es sich bei diesem bemerkenswerten Fall um das erste berichtete Auftreten **einer durch die COVID-19-Impfung verursachten Kardiomyopathie**, die eine dauerhafte mechanische Unterstützung erfordert. **In der bisherigen Literatur wurde zwar ein breites Spektrum von Myokarditisformen beschrieben, doch waren die meisten Patienten asymptomatisch und repräsentierten daher wahrscheinlich nicht die tatsächliche Inzidenz...**

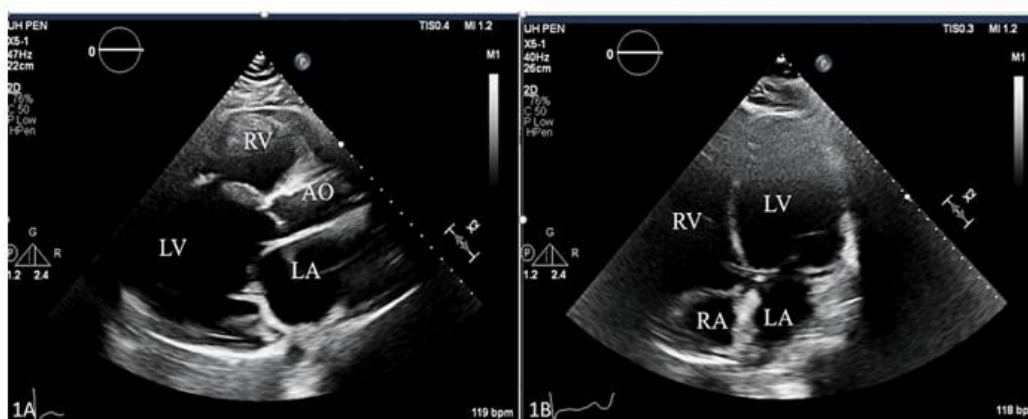

FIGURE 1: Parasternal long and four-chamber apical view demonstrating severely dilated left ventricle (LV), dilated left atrium (LA), right ventricular (RV) dysfunction, the right atrium (RA), and the aorta (AO).

22. Dual-positive MPO- und PR3-ANCA-assoziierte Vaskulitis nach SARS-CoV-2 mRNA Booster-Impfung: Ein Fallbericht und eine systematische Überprüfung:

<https://www.mdpi.com/2076-393X/10/5/653/htm>

<https://doi.org/10.3390/vaccines10050653>

Da die Coronavirus-Pandemie 2019 (COVID-19) andauert und neue Varianten des schweren akuten respiratorischen Syndroms vom Typ 2 (SARS-CoV-2) auftauchen, werden Impfstoffe benötigt, um Personen mit hohem Komplikationsrisiko zu schützen und den Ausbruch der Krankheit möglicherweise durch Herdenimmunität zu kontrollieren. **Nach einer SARS-CoV-2-Impfung wurde eine mit antineutrophilen zytoplasmatischen Antikörpern (ANCA) assoziierte Vaskulitis (AAV) beschrieben, die mit einer Lungenblutung einherging.** Frühere Studien legten nahe, dass Monozyten bei Patienten mit Granulomatose mit Polyangiitis (GPA), die Proteinase 3 (PR3)- und Myeloperoxidase (MPO)-ANCA-Seropositivität aufweisen, die Zelloberflächenrezeptoren des Haupthistokompatibilitätskomplexes (MHC) II (HLA-DR) hochregulieren.

Hier stellen wir einen Fall von neu auftretender AAV nach einer Auffrischungsimpfung mit dem Pfizer-BioNTech SARS-CoV-2 mRNA-Impfstoff vor. Außerdem weisen wir nach, dass die Mehrheit der Monozyten nach einer SARS-CoV-2-Auffrischungsimpfung HLA-DR in AAV exprimieren.

Es ist möglich, dass die verstärkte Immunantwort nach der Auffrischungsimpfung und das Vorhandensein von HLA-DR+ Monozyten für die Produktion der beobachteten MPO- und PR3-ANCA-Autoantikörper verantwortlich sein könnten. Darüber hinaus haben wir eine systematische Übersicht über de novo AAV nach einer SARS-CoV-2-Impfung erstellt und deren klinische Manifestationen in zeitlichem Zusammenhang mit der SARS-CoV-2-Impfung, dem ANCA-Subtyp und den Behandlungsmethoden beschrieben.

Angesichts der Tatsache, dass weltweit hundert Millionen Menschen gegen SARS-CoV-2 geimpft wurden, kann ein möglicher kausaler Zusammenhang mit AAV zu einer beträchtlichen Untergruppe von Fällen mit potenziell schweren Komplikationen führen.

vaccines

Submit to this Journal

Review for this Journal

Edit a Special Issue

Article Menu

- Article Overview
- Article Versions
- Related Info Links
- More by Authors Links
- Full Article Text

Dual-Positive MPO- and PR3-ANCA-Associated Vasculitis Following SARS-CoV-2 mRNA Booster Vaccination: A Case Report and Systematic Review

by Eva Baier¹, Ulrike Olgemöller^{2,3}, Lorenz Biggemann⁴, Cordula Buck^{2,3} and Björn Tampe^{1,*}

¹ Department of Nephrology and Rheumatology, University Medical Center Göttingen, 37085 Göttingen, Germany
² Department of Cardiology and Pneumology, University Medical Center Göttingen, 37085 Göttingen, Germany
³ German Center for Cardiovascular Research (DZHK), Partner Site Göttingen, 37099 Göttingen, Germany
⁴ Institute of Diagnostic and Interventional Radiology, University Medical Center Göttingen, 37085 Göttingen, Germany
* Author to whom correspondence should be addressed.

Academic Editor: Moriya Tsuji

Vaccines 2022, 10(5), 653; <https://doi.org/10.3390/vaccines10050653>

Received: 6 March 2022 / Revised: 13 April 2022 / Accepted: 16 April 2022 / Published: 21 April 2022

23. Akute disseminierte Enzephalomyelitis nach Covidvaccination:

<https://amjcaserep.com/abstract/index/idArt/936574>

DOI: 10.12659/AJCR.936574

Fall einer 61-jährigen Frau.

Die **akute disseminierte Enzephalomyelitis (ADEM)** ist eine Erkrankung des zentralen Nervensystems, die sowohl mit vorangegangenen Infektionen als auch mit Impfungen in Verbindung gebracht wurde. **Wir stellen den Fall einer 61-jährigen Frau vor, die nach ihrer Erstimpfung gegen das schwere akute respiratorische Syndrom Coronavirus 2 (SARS-CoV-2) an ADEM erkrankte.** Dieser Fall wirft ein Schlaglicht auf den Umgang mit dieser akuten Erkrankung

Eine 61-jährige Frau mit Bluthochdruck und Angstzuständen in der Vorgeschichte stellte sich mit fortschreitender allgemeiner Schwäche und Kommunikationsschwierigkeiten vor, **die vor einigen Wochen, kurz nach der Impfung mit dem Pfizer-Impfstoff gegen das neuartige Coronavirus (COVID-19), begannen.** Bei ihrer Einlieferung wurde eine **Enzephalopathie** und **Tachypnoe** festgestellt, so dass sie schließlich **notfallmäßig intubiert** werden musste. Während des Krankenhausaufenthalts wurde eine MRT-Untersuchung ihres Gehirns durchgeführt, die eine unspezifische akute bzw. subakute Leukoenzephalopathie mit Beteiligung des Hirnstamms und der tiefen weißen Substanz ergab. Ihr Liquor wies erhöhte Proteinwerte auf, war aber ansonsten unauffällig. **Weitere Tests zum Ausschluss von durch Zecken übertragenen Krankheiten, viraler Ätiologie und Multipler Sklerose verliefen negativ.** Die Elektroenzephalographie zeigte eine unspezifische diffuse zerebrale Funktionsstörung, aber keine Krampfanfälle oder epileptiforme Entladungen.

ADEM sollte als seltene, aber mögliche **Komplikation im Zusammenhang mit der COVID-19-Impfung anerkannt** werden. Eine angemessene Anamnese und körperliche Untersuchung sowie eine gründliche Untersuchung sind notwendig, um diesen Zustand sofort zu erkennen. Die Erstbehandlung sollte aus Steroiden bestehen, gefolgt von IVIG oder Plasmapherese für diejenigen, die nicht auf Steroide ansprechen.

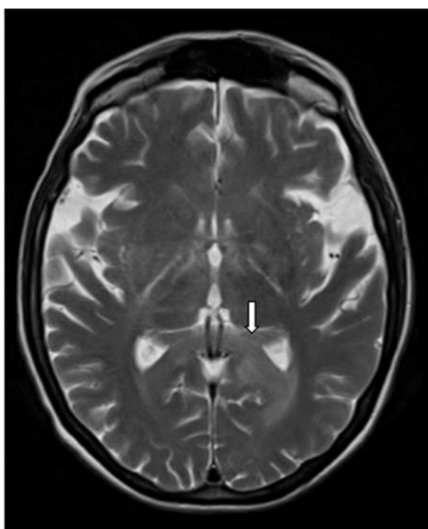


Figure 4. MRI brain 1 month after patient's initial presentation, with stable findings.

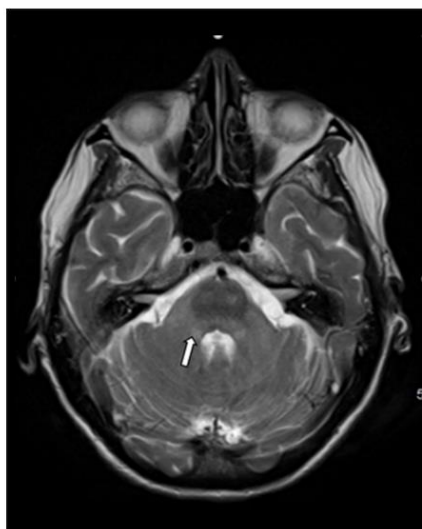


Figure 5. MRI brain 1 month after patient's initial presentation, with stable findings at the level of the cerebellum.

**23. Akute Appendizitis bei einem Patienten, der mit dem Impfstoff COVID-19 geimpft wurde:
Ein Fallbericht mit morphologischer Analyse:**

<https://bpspubs.onlinelibrary.wiley.com/doi/10.1111/bcp.15421>

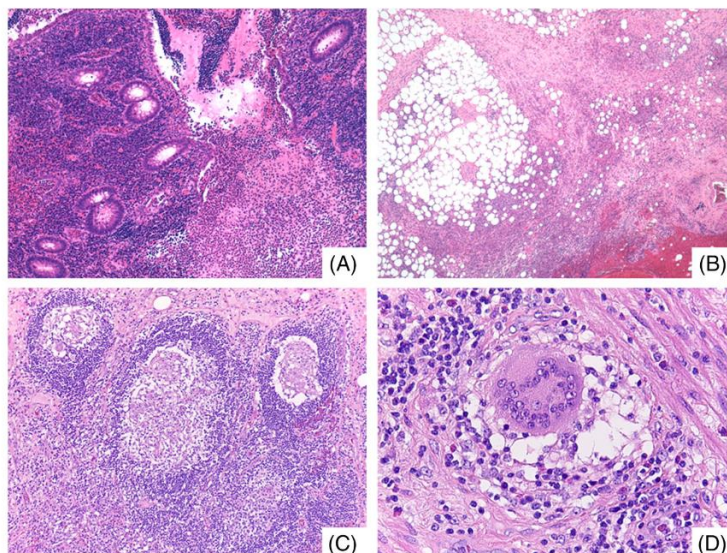
<https://doi.org/10.1111/bcp.15421>

Wir beschreiben den Fall einer 58-jährigen Frau, die etwa **48 Stunden nach ihrer ersten Injektion des Impfstoffs von Pfizer-BioNTech Anzeichen und Symptome einer Blinddarmentzündung** zeigte. Bei der abdominalen Ultraschalluntersuchung wurde eine Flüssigkeitsansammlung in der rechten Fossa iliaca und eine Verdickung der Blinddarmwand festgestellt. Im Anschluss an den chirurgischen Besuch zeigte eine CT-Untersuchung mit Kontrastmittel einen aufgeblähten Blinddarm mit verdickten Wänden, was auf eine akute Appendizitis hindeutet. Der Patient wurde negativ auf COVID-19 in der reversen Transkriptions-Polymerase-Kettenreaktion für die oberen Atemwege getestet.

Klinische Studien und Beobachtungsstudien deuten auf einen möglichen Zusammenhang zwischen Appendizitis und COVID-19-Impfstoffen hin.

Die in unserem Fall beobachtete Th-1-getriebene granulomatöse Entzündung stellt eine seltene unspezifische chronische Entzündung des Wurmfortsatzes dar, insbesondere im Zusammenhang mit einer verzögerten oder intermittierenden Appendektomie. **Angesichts der aktuellen pädiatrischen Impfkampagne empfehlen wir, das Sicherheitsprofil und potenzielle gastrointestinale Nebenwirkungen im Zusammenhang mit mRNA-COVID-19-Impfstoffen zu überwachen**, um Patienten mit gastrointestinalen Symptomen rasch zu behandeln und mögliche Komplikationen zu vermeiden.

FIGURE 1 A, Prominent mucosal disease with cryptitis, crypt abscess and erosions. Collections of neutrophils were seen in the lumen (H&E, $\times 100$). B, Subserosal layer of the appendix with fibrosis and abundant acute and chronic inflammation (H&E, $\times 100$). C, Non-necrotizing epithelioid granulomas within germinal centres of lymphoid follicles (H&E, $\times 200$). D, Scattered foreign-body type giant cells were also present (H&E, $\times 400$)



24. Neuroretinitis* nach der zweiten Injektion eines SARS-CoV-2-Impfstoffs: Ein Fallbericht

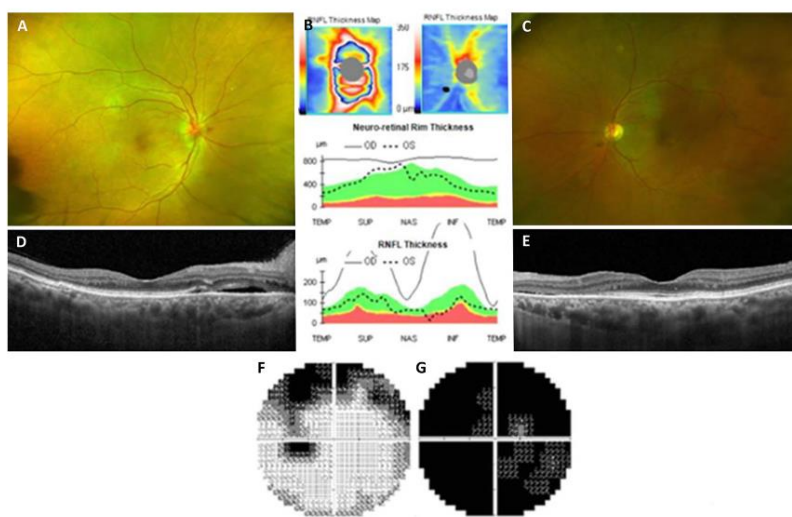
<https://www.sciencedirect.com/science/article/pii/S2451993622003383?via%3Dihub>
<https://doi.org/10.1016/j.ajoc.2022.101592>

Eine 83-jährige gesunde Frau stellte sich mit einem subakuten, schmerzlosen und **fortschreitenden Sehverlust auf dem rechten Auge vor, der zwei Tage nach der zweiten Injektion des Impfstoffs COVID-19 (Comirnaty®) von Pfizer (New York, NY, USA) und BioNTech (Mainz, Deutschland) begann**. Die Sehschärfe lag bei Handbewegungswahrnehmung auf dem rechten Auge und bei 20/30 auf dem linken Auge. Das rechte Auge wies eine Schwellung des Sehnervenkopfes auf, während in beiden Augen subretinale Flüssigkeit und eine Störung der Photorezeptorschichten zu beobachten waren. Die Magnetresonanztomographie zeigte eine Anreicherung des rechten Sehnervs, die auf eine Sehnervenentzündung hindeutete. Sie wurde mit intravenösen Kortikosteroiden behandelt, und die Schwellung des Sehnervs am rechten Auge bildete sich rasch zurück. **Die Menge der subretinalen Flüssigkeit verschlimmerte sich jedoch 1 Monat lang und besserte sich erst 6 Monate nach Beginn der Erkrankung. Bei einer Untersuchung 6 Monate nach Beginn der Erkrankung verbesserte sich die Sehschärfe geringfügig auf Fingerzählen am rechten Auge und 20/20 am linken Auge.**

In Anbetracht des zeitlichen Zusammenhangs zwischen der zweiten Impfdosis und dem Auftreten der Symptome bei unserem Patienten könnten die hier berichteten Augensymptome als seltene unerwünschte Wirkung des Impfstoffs Comirnaty® COVID-19 angesehen werden. Obwohl ein kausaler Zusammenhang nicht erwiesen ist, handelt es sich unseres Wissens nach um den **ersten Bericht über eine Neuroretinitis nach einer Impfung mit Comirnaty®, und alle weiteren ähnlichen Fälle sollten eingehend untersucht werden.**

***Neuroretinitis:** Entzündung der Sehnervenpapille (*Neuropapillitis optica*) mit gleichzeitiger Entzündung der sie umgebenden Netzhaut (*Retinitis*).

(<https://www.spektrum.de/lexikon/neurowissenschaft/neuroretinitis/8720>)



25. Multisystem-Entzündungssyndrom bei Erwachsenen nach COVID-19-Impfung (MIS-AV)

<https://pubmed.ncbi.nlm.nih.gov/35719439/10.5005/jp-journals-10071-24214>

Eine 22-jährige Frau.

In diesem Fallbericht beschreiben wir den Fall einer **22-jährigen Patientin, die sich mit Fieber und Verwirrtheit vorstellte, mit späterem Fortschreiten zum Multiorganversagen nach Verabreichung des Impfstoffs von Pfizer-BioNTech**. Sie wurde erfolgreich mit intravenösem (IV) Immunglobulin (Ig) und hochdosierten IV-Kortikosteroiden behandelt. Dieser Fallbericht ist einzigartig, da eine Lymphknotenbiopsie durchgeführt wurde, die eine ausgeprägte eitrige Entzündung mit vaskulitischen Veränderungen zeigte und somit die Diagnose stützte.

In den nächsten 18 Stunden kam es zu einem raschen und fortschreitenden Multisystemversagen, das sich in Form von Hypotonie (kardiovaskulär), Hypoxie (respiratorisch), Azotämie mit Oligurie (renal), Nichtaufnahme von Nahrung und Diarrhö (gastrointestinal) äußerte. Das Echokardiogramm auf der Intensivstation zeigte gut gefüllte, aber schwach kontrahierende rechte und linke Herzkammern, so dass mit der Gabe von Dobutamin begonnen wurde. Die Nierenfunktionsstörung wurde zunächst konservativ behandelt, doch angesichts der schweren metabolischen Azidose, der Oligurie, der Azotämie* und der progressiven schweren Hyperpyrexie* wurde eine Hämodialyse eingeleitet.

Es sind weitere Fallberichte erforderlich, um den Zusammenhang zwischen MIS und Impfung sowie den Zeitpunkt des Auftretens zu untersuchen. Ein interessanter Aspekt unseres Falles ist, dass der Patient nach der zweiten Impfstoffdosis und nicht nach der ersten Dosis erkrankte. Dies könnte auf ein Priming des Immunsystems hinweisen, das bei der zweiten Exposition zu einer schweren Entzündungsreaktion führt.

Da die pädiatrische Bevölkerung jetzt mit dem Impfstoff geimpft wird, sind weitere Untersuchungen erforderlich. Klinikemitarbeiter sollten sich des Krankheitsbildes bewusst sein, damit es diagnostiziert und angemessen behandelt werden kann.

***Azotämie** = Als Azotämie bezeichnet man einen erhöhten Gehalt an harnpflichtigen Substanzen im Blut. Dabei handelt es sich um stickstoffhaltige Stoffwechselprodukte, die auch als Reststickstoff bezeichnet werden. (<https://flexikon.doccheck.com/de/Azot%C3%A4mie9>)

Hyperpyrexie = Bei der Hyperpyrexie handelt es sich um ein Fieber über 41 Grad C. Hierbei ist eine körperliche Wärmeregulation nicht mehr möglich. Es kommt also zu einer schwerwiegenden Fehlregulation der Körpertemperatur, die lebensgefährliche Beschwerden nach sich ziehen kann. Beim Krankheitsbild handelt es sich darum um einen Notfall in der Medizin. Ziel der Behandlung ist es die Temperatur so schnell wie möglich zu senken, um eine Zellabbau und eine lebensgefährliche Situation zu verhindern. (<https://www.medizin-kompakt.de/differentialdiagnose/infektionen-2/hyperpyrexie>)



Search PMC Full-Text Archive

Search

[Journal List](#) > [Indian J Crit Care Med](#) > [v.26\(5\); 2022 May](#) > PMC9160620



[Indian J Crit Care Med](#). 2022 May; 26(5): 649–650.

doi: [10.5005/jp-journals-10071-24214](https://doi.org/10.5005/jp-journals-10071-24214)

PMCID: PMC9160620

PMID: [35719439](https://pubmed.ncbi.nlm.nih.gov/35719439/)

Multisystem Inflammatory Syndrome in Adult Following COVID-19 Vaccination (MIS-AV)

Ram Narayanan Ganapathiram¹ and Sonia Hudson²

▶ [Author information](#) ▶ [Copyright and License information](#) [Disclaimer](#)

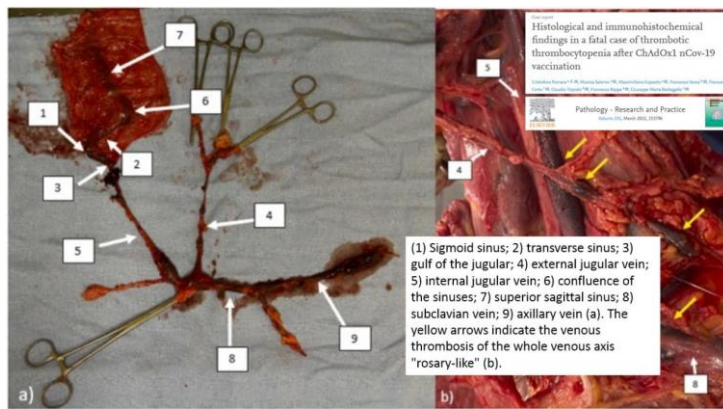
Indian J Crit Care Med

Astra Zeneca:

1. **Superior sagittal, transverse & sigmoid sinus Thrombose nach Verabreichung nach CovidVaccination (AstraZeneca), Histologische und immunhistochemische Befunde in einem tödlichen Fall von thrombotischer Thrombozytopenie nach ChAdOx1 nCov-19 Impfung:**

<https://www.sciencedirect.com/science/article/abs/pii/S0344033822000395?via%3Dihub#fig0030> <https://doi.org/10.1016/j.prp.2022.153796>

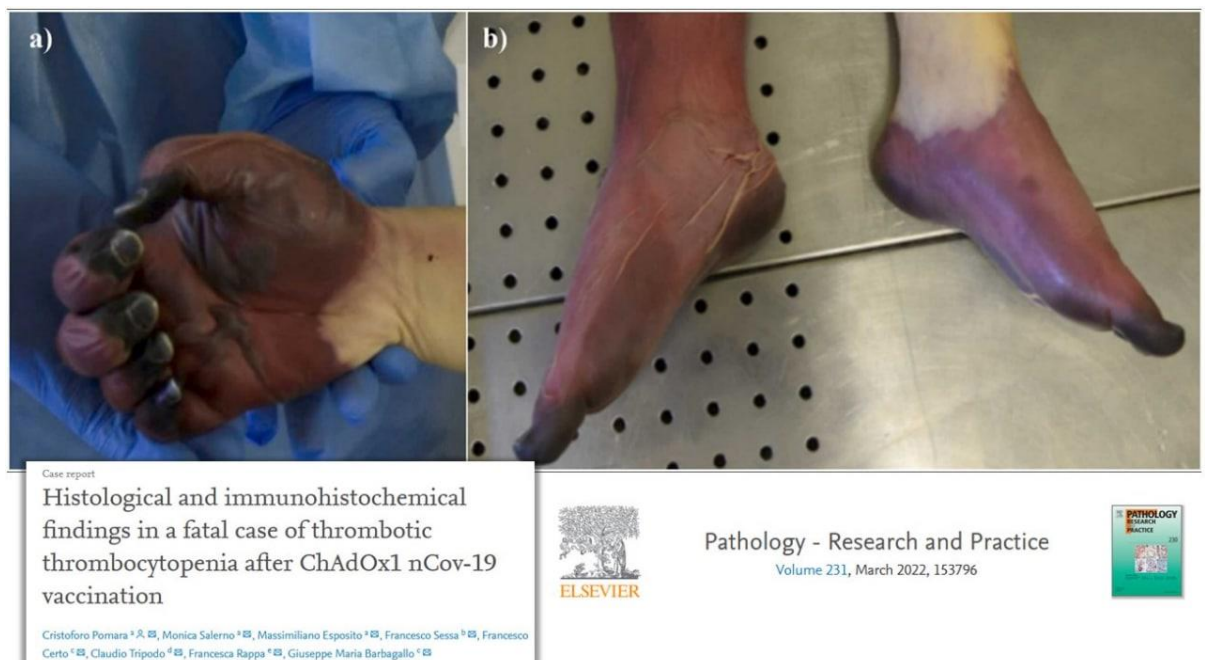In diesem Fallbericht wird der **tödliche Fall einer jungen Frau** beschrieben, die **nach der Verabreichung der ChAdOx1 nCov-19-Impfung** eine Thrombose im Sinus superior sagittalis, transversus und sigmoideus erlitt. **Elf Tage nach der Impfung wurde sie bewusstlos** aufgefunden und in die **Notaufnahme** eingeliefert. Die Blutparameter zeigten eine niedrige Thrombozytenzahl, und eine CT-Untersuchung ergab eine **ausgedehnte intrakranielle Blutung** links und das **Vorhandensein eines verschließenden Thrombus im Sinus sagittalis superior**. Sie unterzog sich einer **Craniektomie**, blieb aber nach dem Eingriff in einem **komatösen Zustand**. Nach einigen Tagen verschlechterte sich ihr klinischer Zustand, **und sie starb**.



2. Ausgedehnte intrakranielle Blutung links und Thrombose in den Armen und Füßen nach Covid-Impfung (AstraZeneca): Histologische und immunhistochemische Befunde bei einem tödlichen Fall von thrombotischer Thrombozytopenie nach ChAdOx1 nCov-19-Impfung

<https://www.sciencedirect.com/science/article/pii/S0344033822000395?via%3Dihub>
<https://doi.org/10.1016/j.prp.2022.153796>

Eine 37-jährige Frau. Sie starb.



3. Cytomegalovirus-Reaktivierung und Perikarditis* nach Covid-Impfung (AstraZeneca):

<https://www.frontiersin.org/articles/10.3389/fimmu.2021.784145/full>
<https://doi.org/10.3389/fimmu.2021.784145>

Eine 67-jährige Frau. Die Patientin hatte keine Allergien, keine Immunschwäche in der Vorgeschichte, keine kürzlich aufgetretene Infektionskrankheit und leugnete den Konsum illegaler Drogen. Zwei Wochen nach der Impfung litt die Patientin an Fieber, Schwäche und Arthralgien in den Knien, Hüften und Schultern...

... Darüber hinaus wurden unerwünschte Ereignisse nach der SARS-CoV-2-mRNA-Impfung auch im Zusammenhang mit der Reaktivierung des Varizella-Zoster-Virus (VZV) und in direktem Zusammenhang mit dem mRNA-Impfstoff beobachtet. Wir stellen den ersten Fall von CMV-Reaktivierung und Perikarditis in zeitlichem Zusammenhang mit einer SARS-CoV-2-Impfung vor, insbesondere mit dem Adenovirus-basierten DNA-Vektor-Impfstoff ChAdOx1 nCoV-19 gegen SARS-CoV-2....

... Klinikärzte sollten für diese Komplikation sensibilisiert und zu entsprechenden diagnostischen Tests angehalten werden...

**Herzbeutelentzündung: Bei der Herzbeutelentzündung entzündet sich die feste, bindegewebige Hülle, welche das Herz im Brustkorb umschließt und hält. Mediziner sprechen von einer Perikarditis (oder Pericarditis). Sie kann akut und schwer oder chronisch-schleichend verlaufen. Ein akuter Verlauf ist ohne medizinische Behandlung potenziell lebensbedrohend. (<https://www.netdoktor.de/krankheiten/herzbeutelentzuendung/>)*

FIGURE 1

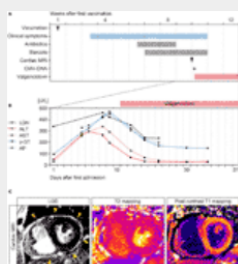


Figure 1 Timeline of the case and cardiac MRI findings. **(A)** Time of ChAdOx1 nCoV-19 vaccination, onset of clinical symptoms, and treatment regimens. **(B)** Time course of laboratory parameters including LDH, AST, ALT, γ -GT, and AP after admission. **(C)** LGE confirming circumferential thickening and contrast enhancement of the entire pericardium (yellow arrowheads) without presenting myocardial enhancement. Advanced tissue characterization with T2 mapping and post contrast T1 mapping did not show evidence of myocardial edema or myocardial enhancement, confirming the diagnosis of isolated pericarditis. ALT, alanine aminotransferase; AP, alkaline phosphatase; AST, aspartate aminotransferase; CMV, cytomegalovirus; γ -GT, γ -glutamyl transferase; LGE, late gadolinium enhancement; MRI, magnetic resonance imaging.

4. Akute hämorrhagische nekrotisierende Enzephalopathie im Zusammenhang mit einer SARS-CoV-2-Impfung: ein Fallbericht und Literaturübersicht

<https://link.springer.com/article/10.1007%2Fs13760-021-01862-4>

Während die neurologischen Komplikationen nach einer SARS-CoV2-Infektion zunehmend besser verstanden werden, **liegen über die neurologischen Komplikationen nach einer SARS- CoV2-Impfung weniger Informationen vor.**

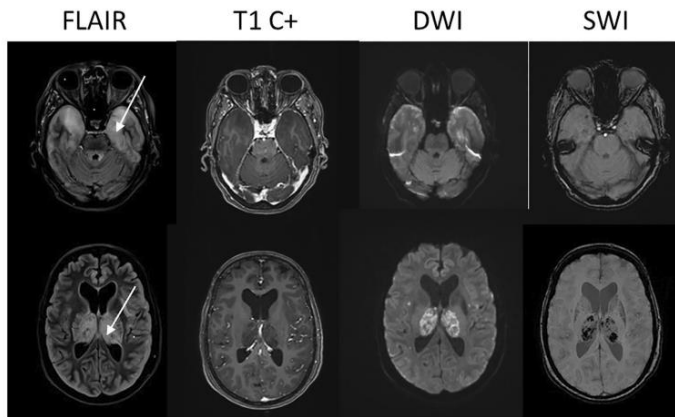


Fig. 1 A Fluid-attenuated inversion recovery (FLAIR) sequence in MRI scan shows confluent hyperintensity within the bilateral thalami and medial temporal lobes (white arrows). B Contrast material-enhanced imaging shows irregular enhancement of the external capsules. C Diffusion weighted imaging (DWI) shows punctate foci of diffusion restriction. D Susceptibility-weighted images (SWI) show evidence of haemorrhage indicated by a hypointense signal

5. Spät einsetzende impfstoffinduzierte immunthrombozytopenische Erkrankung (VITT) mit zerebraler Sinusthrombose:

[https://www.strokejournal.org/article/S1052-3057\(22\)00008-8/fulltext](https://www.strokejournal.org/article/S1052-3057(22)00008-8/fulltext)

DOI:<https://doi.org/10.1016/j.jstrokecerebrovasdis.2022.106311>

Impfstoffinduzierte thrombotische Thrombozytopenie (VITT) mit zerebraler Sinusthrombose kann auch später als 24 Tage nach der Covid-Impfung auftreten: Hier liegt ein Fall mit einer Latenzzeit von 53 Tagen vor!

Die VITT-Diagnosekriterien müssen angepasst werden.

2

M. SALEH ET AL.

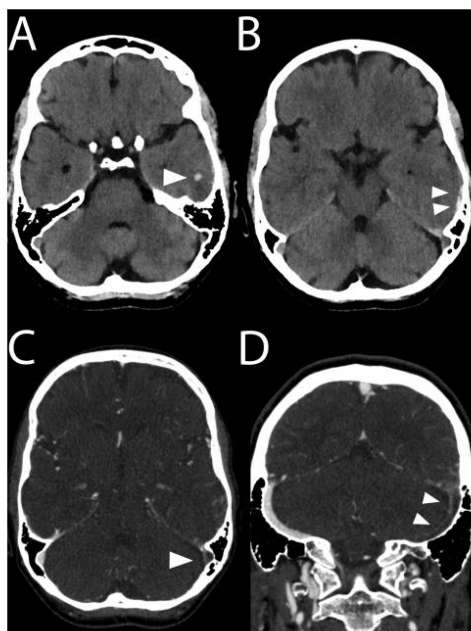


Fig. 1. Cerebral imaging of a 42-year-old woman with headache and sudden onset sensory aphasia 53 days after ChAdOx1 nCoV-19 vaccination. (A,B) Cranial CT reveals intracranial hemorrhage of the left temporal lobe. (C,D) Contrast-enhanced CT venogram shows thrombosis of the left transverse and sigmoid sinus (arrowheads).

6. Erste Episode einer Psychose nach der Covid-Impfung (AstraZeneca):

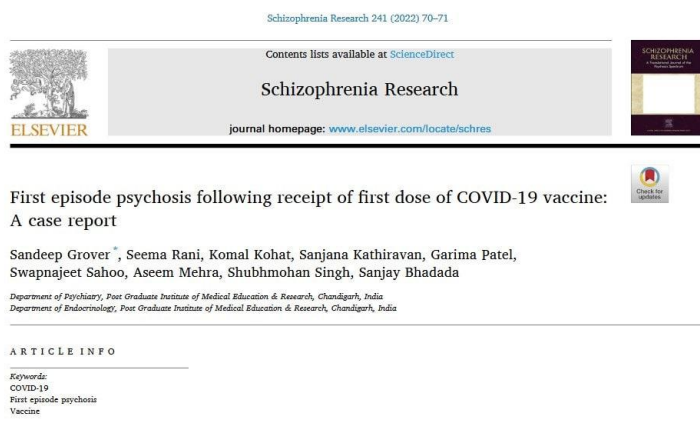
<https://www.sciencedirect.com/science/article/pii/S0920996422000354?via%3Dihub>
<https://doi.org/10.1016/j.schres.2022.01.025>

Der Fall einer **18-jährigen Schülerin ohne psychiatrische (einschließlich Drogenkonsum) oder medizinische Vorgeschichte und ohne familiäre Vorgeschichte psychischer Erkrankungen** wurde von Familienmitgliedern wegen irrelevanter Gespräche und bizarren Verhaltens in die **Notaufnahme** gebracht. Es gab keine Vorgeschichte von körperlichen Erkrankungen oder Drogenkonsum.

...Sie erhielt ihre **erste Dosis des Impfstoffs, und innerhalb von 2-3 Stunden entwickelte sie hohes Fieber mit Schüttelfrost** und mehrere Episoden von lockerem Stuhl...

...**In den letzten Wochen wurden einige der schwerwiegenden Nebenwirkungen der verschiedenen COVID-19-Impfstoffe in Form des Guillain-Barre-Syndroms dokumentiert** (Matarneh et al., 2021)...

Zu den psychiatrischen Nebenwirkungen des COVID-19-Impfstoffs gibt es nur wenige Daten. Nur wenige Fallberichte dokumentieren neu auftretende Psychosen nach der Verwendung des COVID-Impfstoffs auf der Basis von Boten-Ribonukleinsäure (mRNA) (Reinfeld et al., 2021; Roberts et al., 2021; Takata et al., 2021; Yesilkaya et al., 2021). In Anbetracht der begrenzten Datenlage stellen wir in diesem Bericht einen Fall einer **neu auftretenden Psychose vor, die nach der Anwendung des Covishield-Impfstoffs [lokale Version von AstraZenecas Vaxzevria (Adenovirus-Vektor-Impfstoff)] erfolgte**...



7. Beidseitige akute Makula-Neuroretinopathie nach Covid-Impfung (AstraZeneca, 1. Dosis):

<https://www.sciencedirect.com/science/article/pii/S2451993622000275?via%3Dihub>
<https://doi.org/10.1016/j.ajoc.2022.101281>

... Wir berichten über einen Fall von **beidseitiger akuter makulärer Neuroretinopathie nach der ersten Dosis des Impfstoffs Oxford-AstraZeneca COVID-19** (Coronavirus-Krankheit 2019) bei einer **jungen, kaukasischen und gesunden Frau**...

Eine **25-jährige** kaukasische Patientin stellte sich in der Augenabteilung des Universitätskrankenhauses Dijon vor und berichtete über schwarze Flecken und ein parazentrales Skotom* in beiden Augen. Sie hatte keine medizinische Vorgeschichte...

Diese Symptome traten 24 Stunden nach Erhalt der ersten Impfdosis Oxford-AstraZeneca COVID-19 auf.

... **Akute makuläre Neuroretinopathie*** kann bei Patienten auftreten, die eine COVID-19-Impfdosis erhalten. Weitere Berichte sind erforderlich, um diesen Zusammenhang zu bestätigen. Ärzte sollten sich dieser Komplikation bewusst sein und beim Auftreten von visuellen Symptomen nach der Impfung, insbesondere bei jungen Frauen, die KOK* verwenden, eine Augenuntersuchung mit mindestens OCT- oder NIR-Bildgebung verlangen...

**Skotom* = eintretende Sehstörungen in einem Bereich des Gesichtsfeldes

Neuroretinopathie = Neurologische Schäden an der Netzhaut

KOK: KOK sind kombinierte Kontrazeptiva, die häufigste Form der hormonellen Kontrazeption (Empfängnisverhütung)

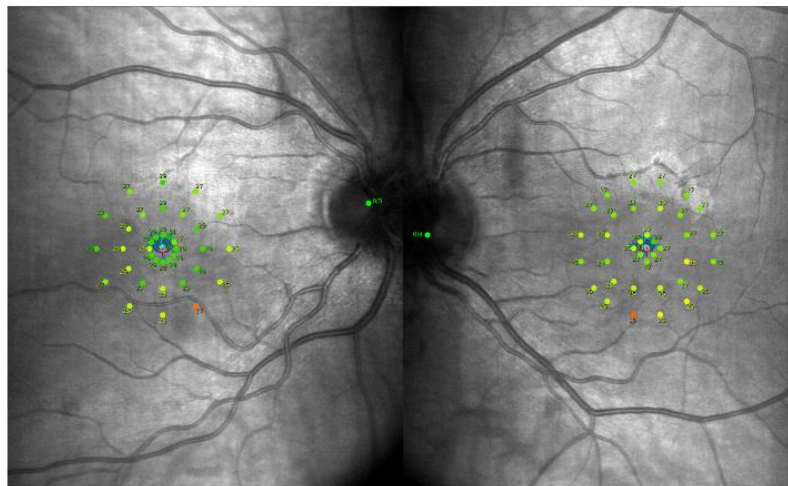


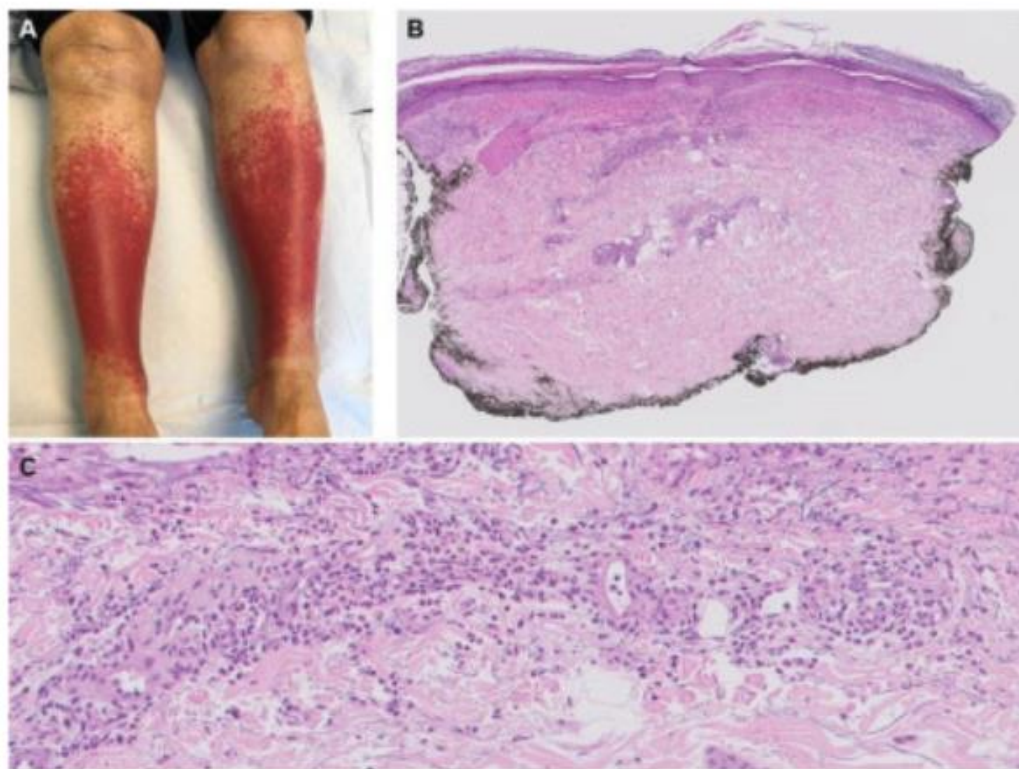
Fig. 2. Macular integrity assessment microperimetry of the patient. The right and left columns represent the right and left eyes, respectively. The microperimetry shows multiple reduced macular sensitivity points correlating with the near-infrared reflectance lesions.

8. Leukozytoklastische Vaskulitis (kutane kleingefäßige Vaskulitis) nach Covid-Impfung (AstraZeneca):

<https://www.sciencedirect.com/science/article/pii/S0896841121001918?via%3Dihub>

<https://doi.org/10.1016/j.jaut.2021.102783>

...Die genaue Pathogenese der impfungsassoziierten leukozytoklastischen Vaskulitis ist noch nicht geklärt ...



9. Akutes Leberversagen nach Covid-Impfung (AstraZeneca):

<https://www.sciencedirect.com/science/article/pii/S2213007121002306?via%3Dihub>
<https://doi.org/10.1016/j.rmcr.2021.101568>

Fall eines **34 Jahre alten Mannes. Er starb.**

Thrombotische Ereignisse wurden als seltene Nebenwirkung nach der ChAdox1nCOV-19-Impfung berichtet, die zum Tod des Empfängers führen kann.

Präsentation des Falles: Wir berichten über einen Fall von **Leberarterienverschluss nach der ersten Impfdosis von ChAdOx1nCov-19.**

Der Patient war ein **34-jähriger Angestellter des Gesundheitswesens. Seine Krankengeschichte war unauffällig**, und er hatte kein Heparin eingenommen. In den nächsten Tagen nach der Impfung klagte er über **Kopfschmerzen**, Übelkeit und Schwindel sowie über Bauchschmerzen. Sein Allgemeinzustand und die Laboruntersuchungen verschlechterten sich rasch durch steigende Leberenzyme und eine schwere Koagulopathie. Klinisch zeigte er ein akutes Leberversagen. Er erhielt Blutprodukte, Prednisolon-Pulse und Breitbandantibiotika, ohne dass dies von Nutzen war.

Er starb am sechsten Tag.

Table 1
The characteristics of the patient.

Variables		
Age (year)	34	
Gender	male	
Duration from vaccination to first symptoms (day)	1	
Duration from vaccination to ICU admission in liver center (day)	5	
Duration of ICU hospitalization (day)	2	
	The lab result Just before ICU	The results during ICU admission
Liver tests		
ALT (U/L)	130	2215
AST (U/L)	60	532
ALP(U/L)	298	602
Total Bilirubin (mg/dl)	4.1	6.5
Direct Bilirubin (mg/dl)	2.1	3
INR	1.85	6.4
PTT (sec)	44.9	72
Troponin level (mg/dl)	0.01	0.03
D-dimer level (µg/ml)	15	22
Fibrinogen level (mg/dl)	77	80
CRP (mg/l)	70	122
WBC total	70000	20000
Neutrophil %	69	80
Lymphocyte%	20	20
Platelet count (× 1000/mm ³)	55	24
LDH	700	7550
Anticoagulant Treatment	No	No

ALT: Alanine Transaminase; AST: aspartate aminotransferase; The prothrombin time (PT), international normalized ratio (INR) *partial thromboplastin time (PTT)*, WBC: White blood cells.

10. MOG-Antikörper-assoziierte Enzephalomyelitis, die eine bakterielle Meningomyelitis nach einer Covid-Impfung (AstraZeneca) imitiert:

<https://journals.sagepub.com/doi/10.1177/17562864211070684>
<https://doi.org/10.1177/17562864211070684>

Fall einer 43-jährigen Frau... Wir berichten über einen Fall von Anti-Myelin-Oligodendrozyten-Glykoprotein (MOG)-Antikörper-assoziiierter Enzephalomyelitis nach vektorbasierter Impfung gegen SARS-CoV-2, die bei der Erstvorstellung eine bakterielle Meningomyelitis imitierte. **Eine 43-jährige Frau, die neun Tage zuvor eine erste Dosis ChAdOx1 nCoV-19 (Vaxzevria; Astra Zeneca, UK Limited) erhalten hatte, stellte sich mit subakuter sensomotorischer Paraparese, Harnverhalt, Kopfschmerzen, Meningismus und Fieber vor....**

...Am fünften Tag nach Behandlungsbeginn entwickelte der Patient jedoch einen stuporösen bis komatösen Zustand mit Fieber über 40°C sowie einer sensomotorischen Tetraparese (EDSS 9,0), die eine Überwachung auf unserer Intensivstation (ICU) erforderte

...Da der individuelle Krankheitsverlauf zu Behinderungen führen kann, ist eine frühzeitige Diagnose von großer Bedeutung...Der vorliegende Fall **erweitert das Spektrum der MOG-Antikörper-assoziierten Enzephalomyelitis auf Coronavirus-Impfungen**, und Klinikärzte sollten auf atypische Präsentationen achten, die eine bakterielle Infektion imitieren....

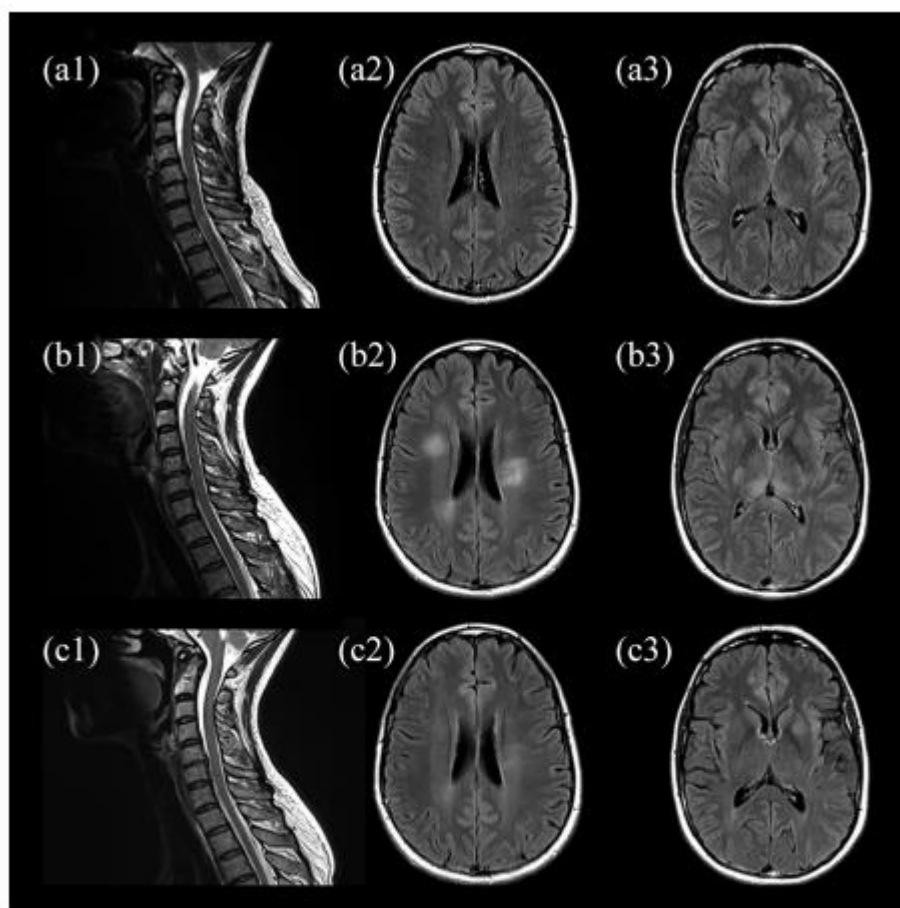
Therapeutic Advances in Neurological Disorders 15

Figure 1. MRI upon admission (a), early follow-up 5 days after admission (b), and follow-up at 3 months (c). Initial sagittal T2-weighted spinal images with hyperintense lesions extending from C6 to T1 as well as T3 and T4 (a1) and no abnormalities on axial fluid-attenuated inversion recovery images of the brain (a2, a3). MRI at 5-day follow-up showing progressive spinal lesions with additional involvement of c3 to c5 (b1) and new hyperintense lesions of the subcortical white matter (b2) and bilateral pulvinar (b3). Partial resolution of former findings in cervical spine (c1), subcortical white matter (c2), and bilateral pulvinar (c3) at 3 months.

11. Zerebralvenöse Sinusthrombose und Thrombozytopenie nach COVID-19-Impfstoff (AstraZeneca):

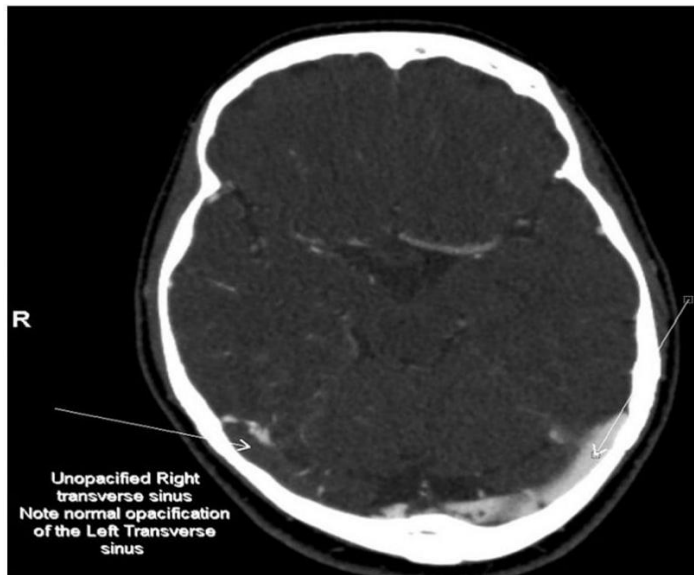<https://www.cureus.com/articles/81913-post-covid-19-vaccine-related-cerebral-venous-sinus-thrombosis-and-thrombocytopenia>

DOI: 10.7759/cureus.20932

Fall einer 48-jährigen Frau. Sie starb.

... Obwohl sie sich als sicher und wirksam erwiesen haben, hat **das allmähliche Auftreten von Nebenwirkungen der Impfstoffe** das Vertrauen der Öffentlichkeit in das Impfprogramm untergraben und kann, obwohl selten, zu **erheblicher Morbidität und Mortalität führen**. Die

schwerwiegendste Nebenwirkung war das Auftreten der impfstoffinduzierten Immunthrombozytopenie und -thrombose (VITT), auch bekannt als Thrombose mit Thrombozytopeniesyndrom (TTS) oder impfstoffinduzierte prothrombotische Immunthrombozytopenie (VIPIT). **VITT ist eine schwerwiegende und oft tödliche Komplikation einiger COVID-Impfstoffe, die bei jüngeren Menschen und Frauen häufiger aufzutreten scheint.** Wir stellen den Fall einer 48-jährigen Frau vor, die nach einer COVID-Impfung an VITT erkrankte... **sie starb.**



Axial view of the CT cerebral venogram shows unopacified, thrombosed Right Transverse sinus.

Post COVID-19 Vaccine Related Cerebral Venous Sinus Thrombosis and Thrombocytopenia

Cureus

William Butler- Manuel, Usman Iqbal Rana, Mansoor Zafer, Azeem Gadi, Amarah Kiani

“The case emphasizes the need for more awareness and understanding of vaccine-induced immune thrombocytopenia and thrombosis, particularly the younger population.”

12. Ein Fall von ChAdOx1 nCoV-19-Impfstoff-assoziiertes Enzephalitis:

<https://bmcneurol.biomedcentral.com/articles/10.1186/s12883-021-02517-w>

<https://doi.org/10.1186/s12883-021-02517-w>

Ein Fall einer **22-jährigen** Frau.

...Die Impfung gegen COVID-19 schreitet weiter voran, aber es wird weiterhin über häufige und schwere Nebenwirkungen berichtet...

...Weitere Studien zu den neuropsychiatrischen Nebenwirkungen der COVID-19-Impfung, einschließlich der Untersuchung, ob ein kausaler Zusammenhang bestehen könnte, sind erforderlich...

...Fallvorstellung: Eine **22-jährige** Frau aus dem Nahen Osten, die im Iran geboren wurde und seit kurzem in Westeuropa lebt, stellte sich in einem britischen Krankenhaus mit einer **dreiwöchigen Vorgeschichte von intermittierenden frontalen Kopfschmerzen und Müdigkeit vor, wenige Tage nachdem sie ihre zweite Dosis des AstraZeneca ChAdOx1 nCoV-19-Impfstoffs erhalten hatte.**

Diese Symptome sprachen nicht auf Paracetamol an und entwickelten sich zu einer akuten zweitägigen Geschichte von Verwirrung und Halluzinationen (visuell und taktil). Sie berichtete, sie habe "Discokugeln" gesehen und erlebt, dass jemand ihre Haut berührte. Sie

hatte eine nicht-syndromale Retinitis pigmentosa, aber keine anderen medizinischen Komorbiditäten, und **es gab keine persönliche oder familiäre Vorgeschichte von psychiatrischen Erkrankungen**. Sie war Nichtraucherin und Nichttrinkerin und genoss ihr Grundstudium an der Universität...

... Ihr Fall wurde in der Sitzung des multidisziplinären Enzephalitis-Teams (MDT) am National Hospital for Neurology & Neurosurgery, UK, erörtert, und aufgrund des zeitlichen Zusammenhangs und der Liquor-Pleozytose (mögliche Autoimmun-Enzephalitis nach den Graus-Kriterien) wurde die Möglichkeit einer Autoimmun-Enzephalitis als Folge der COVID-19-Impfung in Betracht gezogen....

Takata et al. *BMC Neurology* (2021) 21:485
<https://doi.org/10.1186/s12883-021-02517-w>

BMC Neurology

CASE REPORT

Open Access

A case report of ChAdOx1 nCoV-19 vaccine-associated encephalitis



Junko Takata^{1†}, Simon M. Durkin^{1*†}, Solomon Wong², Michael S. Zandi³, Josephine K. Swanton^{3,4} and Tumena W. Corrah¹

Abstract

Background: Vaccination against COVID-19 continues apace, but side-effects, both common and severe, continue to be reported. We report here the first published case of COVID-19 vaccine-related encephalitis.

Case presentation: A young woman presented with acute neuropsychiatric symptoms following recent ChAdOx1 nCoV-19 vaccination. Extensive investigation did not identify alternative causes.

Conclusions: This difficult case is here described, including presentation, investigation, and management. Further study on neuropsychiatric side-effects of COVID-19 vaccination, including investigation as to whether there may be a causal link, is required.

Keywords: COVID-19, Prevention & control (PC), Encephalitis, SARS-CoV-2, Vaccination, Adverse effects (AE)

13. Multisystem-Entzündungssyndrom nach der Impfung bei Erwachsenen ohne Nachweis einer früheren SARS-CoV-2-Infektion:

https://wwwnc.cdc.gov/eid/article/28/2/21-1938_article

22-jährige Frau

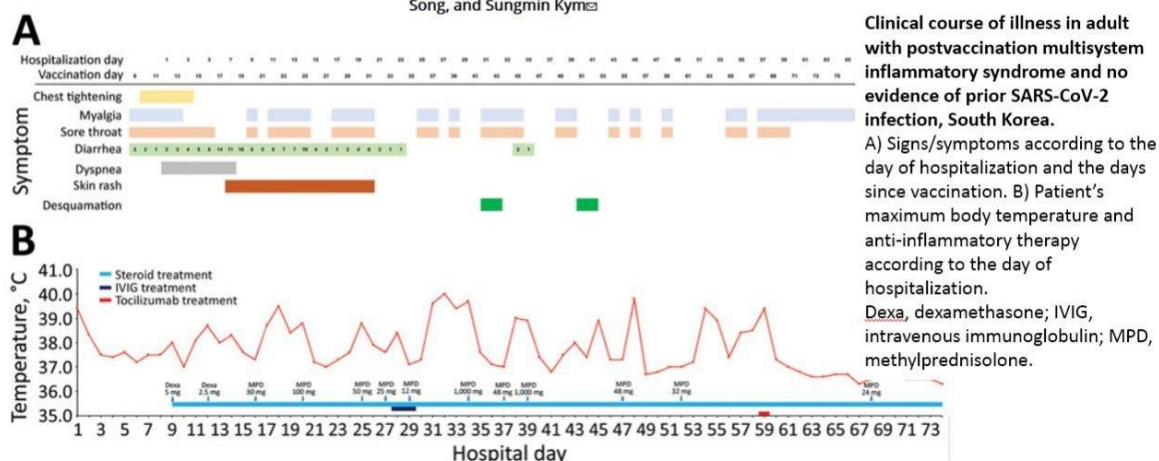
...Zehn Tage nach Erhalt der ersten Dosis des Coronavirus-Impfstoffs traten bei einer 22-jährigen Frau in Südkorea **Myokarditis, Myopathie, Perikarditis und Gastroenteritis auf; anschließend entwickelte sich ein Hautausschlag**. Es gab keine Hinweise auf eine frühere Infektion mit dem Coronavirus des schweren akuten respiratorischen Syndroms ...

...Sie hatte **keine andere auffällige Krankengeschichte und in den vorangegangenen 12 Wochen keine COVID-19-Symptome** erlebt. Sie wurde mittels Reverse-Transkriptions-PCR in Echtzeit **negativ auf SARS-CoV-2 getestet**. Fiebersenkende Mittel waren unwirksam... **Die Diagnose lautete Multisystem-Entzündungssyndrom als Folge der Impfung gegen das Coronavirus...**

Centers for Disease Control and Prevention
CDC 24/7: Saving Lives, Protecting People™

EMERGING INFECTIOUS DISEASES®

Postvaccination Multisystem Inflammatory Syndrome in Adult with No Evidence of Prior SARS-CoV-2 Infection

Young Kyun Choi, Jae Young Moon, Jungok Kim, In Seol Yoo, Geun-Yong Kwon, Heuisoon Bae, Min Seob Song, and Sungmin Kym¹

14. Akut auftretende chronisch-entzündliche demyelinisierende Polyneuropathie nach COVID-19-Infektion und anschließender COVID-Impfung (AstraZeneca):

<https://casereports.bmj.com/content/14/10/e245816.long>

<http://dx.doi.org/10.1136/bcr-2021-245816>

... Fallvorstellung: Ein 47-jähriger Mann, der seit zwei Jahren einen gut eingestellten Diabetes mellitus und Bluthochdruck hatte, wurde in einem anderen **Krankenhaus mit einer zwei Tage zuvor aufgetretenen, rasch fortschreitenden reinen motorischen schlaffen Quadriparese mit beidseitiger Gesichtsschwäche und der Unfähigkeit, ohne Unterstützung zu stehen, innerhalb von 48 Stunden nach Beginn der Erkrankung vorgestellt**. Der Patient war 7 Monate zuvor wegen einer COVID-19-Pneumonie mit einem Computertomographie-Schweregrad (CTSS) von 12/20 behandelt worden und hatte Remdesivir, Steroide und niedermolekulares Heparin benötigt.

Der Patient hatte 17 Tage vor der aktuellen Erkrankung die erste Dosis des Impfstoffs ChAdOx1 nCoV-19 erhalten. Es wurde keine andere vorangegangene Krankheit gemeldet. Bei der Untersuchung der Nervenleitgeschwindigkeit (NCV) wurde bei ihm eine **akute entzündliche demyelinisierende Polyradikuloneuropathie** diagnostiziert, die mit einem 5-tägigen Zyklus von intravenösem Immunglobulin behandelt wurde, wobei es innerhalb von 10 Tagen nach der Immunglobulintherapie zu einer mäßigen und fortschreitenden Erholung der akralen Motorik kam, so dass er mit einarmiger Unterstützung gehen konnte.

Der Patient entwickelte ein erneutes Auftreten einer **Schwäche der unteren Gliedmaßen, die schlimmer war als die der oberen Gliedmaßen**, mit einem ausgeprägten Gürtelgefühl im mittleren Rückenbereich, begleitet von einer horizontalen binokularen Diplopie des rechten Blicks mit **teilweiser Lähmung des rechten sechsten Nervs 3 Wochen nach der ersten Episode**. Bei dem Patienten wurde eine beidseitige infranukleäre Lähmung des siebten Nervs, eine Lähmung des rechten sechsten Nervs sowie eine schlaffe, areflexe Quadriparese mit Flexor-Plantarreflexen und beeinträchtigtem Gefühl für die Gelenkstellung der Zehen festgestellt. Er wurde eingehend auf andere Ursachen für schlaffe, areflexe Quadriparese mit Hirnnervenbeteiligung untersucht, aber mit Ausnahme eines hohen Spiegels von Anti-IgG-Antikörpern gegen COVID-19 war der Befund negativ.

Eine erneute NCV ergab eine Verschlimmerung der überwiegend demyelinisierenden Polyradikuloneuropathie mit abnormalen Gesichts- und Blinzelreflexen, und der Liquor zeigte eine albuminzytologische Dissoziation. Der Patient wurde erneut mit fünf Zyklen intravenösem Immunglobulin behandelt, wobei möglicherweise eine TRF diagnostiziert wurde.

Der **Patient entwickelte nach weiteren 4 Wochen (8. Woche nach Krankheitsbeginn) erneut eine dritte Episode einer neurologischen Verschlechterung** mit einer raschen Verschlechterung der Schwäche des rechten Beins gegenüber dem linken, einer Verschlechterung der Griffkraft und einer Verschlechterung des motorischen Status des rechten Gesichts mit schwerem Gürtelgefühl in der Verteilung D4-D10. Die Untersuchung ergab eine **beidseitige schwere Lähmung des siebten Nervs (rechts und links), eine schlaffe, areflexible Schwäche der oberen und unteren Gliedmaßen** mit im Wesentlichen fehlendem Gefühl für die Gelenkstellung über den Zehen bei erhaltenen exterozeptiven Empfindungen. Angesichts der dritten Episode einer rezidivierenden demyelinisierenden Polyradikuloneuropathie mit Fortschreiten **in der achten Woche wurde die Diagnose einer akut-rezidivierenden CIDP** und nicht einer TRF des GBS in Betracht gezogen, und der Patient wurde mit einer erneuten 5-tägigen Behandlung mit intravenösem Immunglobulin und 1 mg/kg/Tag oralem Prednisolon und 100 mg/Tag Azathioprin behandelt, was zu einer deutlichen Verbesserung der infranukleären Lähmung des siebten Nervs und der Quadriparese mit Auflösung des exterozeptiven* Defizits und ohne weitere Rückfälle führte.

Differentialdiagnose: Zunächst wurde angesichts der plötzlich auftretenden areflexiven Quadriparese* auf der Grundlage des klinischen Profils und der NCV-Studie die Diagnose AIDP* oder GBS* in Betracht gezogen. Nach dem ersten Rezidiv wurde dann die Möglichkeit einer TRF des GBS in Betracht gezogen und der Patient entsprechend behandelt. Doch nach dem zweiten Schub wurde die Diagnose einer akut-rezidivierenden CIDP gestellt.

... Außer einer kürzlich erfolgten COVID-19-Impfung innerhalb von 3 Wochen vor Krankheitsbeginn wurde keine weitere Vorerkrankung angegeben....

***Quadriparese:** unvollständige Lähmung aller vier Extremitäten.

AIDP: Akute Inflammatorische Demyelinisierende Polyneuropathie oder auch Polyneuritis

GBS: Guillain-Barré-Syndrom

exterozeptiven = Als **Exterozeption** bezeichnet man die Außenwahrnehmung eines Lebewesens, genauer gesagt die Aufnahme und Verarbeitung externer Reize und Sinneseindrücke. Die entsprechenden Rezeptoren heißen Exterozeptoren.

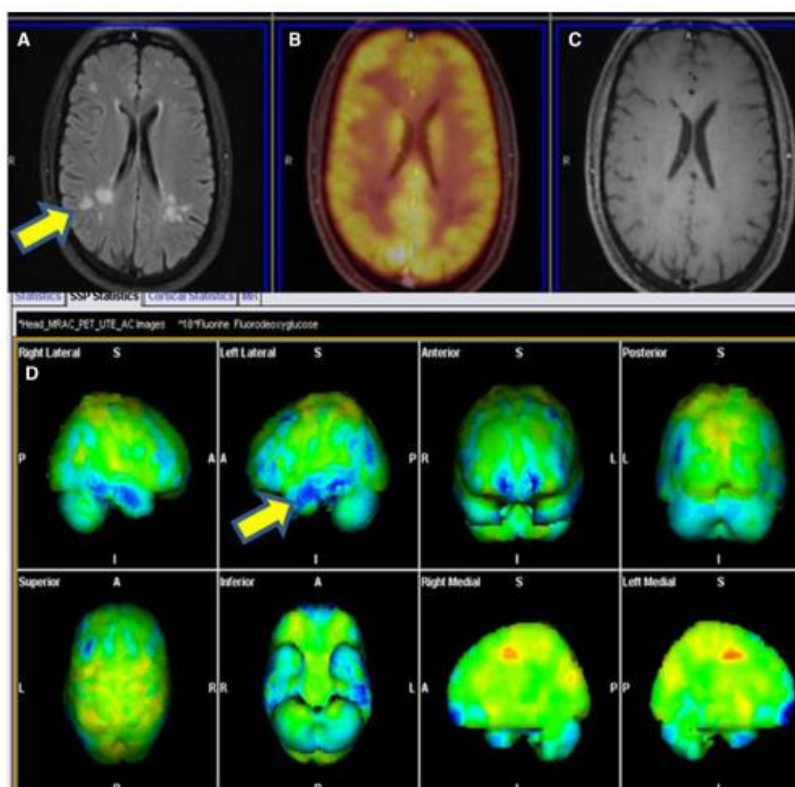


Figure 1 Contrast-enhanced MRI revealed discrete and confluent hyperintensities in white matter in T2-FLAIR image (A) with no enhancing lesion in post-contrast images (C) and no 18-FDG avid lesion in fused PET/MRI (B). FDG metabolic statistical images (D) showing relative hypometabolic areas in blue colour in frontal and temporal lobes.

15. Akute Nierenabstoßung nach Covid-Impfung:

<https://www.nature.com/articles/s41541-022-00445-5>

<https://doi.org/10.1038/s41541-022-00445-5>

Eine **25-jährige** Frau mit einer Nierentransplantation.

... am 11. April 2021 wurde sie mit dem Adenovirus-Impfstoff COVID-19, AstraZeneca (ChAdOx1, AZD1222), geimpft. Vierzehn Tage später wurde sie auf der Intensivstation der Inneren Abteilung des regionalen Krankenhauses aufgenommen. Sie klagte über Müdigkeit, allgemeine Schwäche und Erbrechen, wobei sie weder essen noch trinken konnte. Bauchschmerzen und Durchfall verneinte sie. Sie hatte weder Fieber noch Husten oder Dyspnoe...

... Die Ösophagogastroduodenoskopie war negativ; es gab keine Anzeichen einer Entzündung, eines Geschwürs oder einer Helicobacter pylori-Infektion. Eine qualitative Multiplex-RT-PCR zur Diagnose von Magen-Darm-Viren (Adenovirus, Astrovirus, Norovirus und Rotavirus) wurde durchgeführt und war negativ. Eine Infektion mit Cytomegalovirus und Adenovirus wurde durch eine negative PCR des Blutes ausgeschlossen. Die PCR von Epstein-Barr-Virus und BK-Virus aus dem Blut war ebenfalls negativ. Der PCR-Test auf eine COVID-19-Infektion war ebenfalls negativ...

... Sie wurde dann an das Transplantationszentrum für Nephrologie in Martin verwiesen...

... Im Allgemeinen werden **Impfstoffadjuvantien verwendet, um die Immunogenität des Impfstoffs zu verstärken**, und haben das **Potenzial, eine akute Abstoßung des Transplantats auszulösen**. Bedenken ergaben sich aus der Beobachtung einer hohen Inzidenz von Anti-HLA-Antikörpern (nur ein kleiner Teil waren spenderspezifische Antikörper) bei KTR, die 2009 einen Influenza-A(H1Na1)-pdm09-Impfstoff erhielten, der das auf **Squalen** basierende **Adjuvans-System AS03** enthält. **Mehrere rekombinante Spike-Protein-Impfstoffe gegen SARS-CoV-2 enthalten Adjuvans (AS03, das neuartige Matrix-M1-Adjuvans), wie Novavax/NVX-CoV2373...**

... **Einige Daten zeigen die geringe Wirksamkeit von Impfstoffen mit viralen Vektoren aufgrund einer bereits bestehenden Immunantwort auf den Vektor...**

... **Daher ist es eine Überlegung wert, die Transplantatfunktion nach der Impfung gegen COVID-19 durch Untersuchung von Serumkreatinin, Proteinurie und dnDSA zu überwachen..**

Table 1. Laboratory values upon admission to the hospital.		
	Values	Normal range
Glucose	4.8–13.7	4.0–5.6 mmol/l
Creatinine	952	53–97 µmol/l
Urea	26.7	2.0–6.7 mmol/l
Sodium	136	135–145 mmol/l
Potassium	4.9	3.5–5.1 mmol/l
Chloride	106	98–106 mmol/l
Total protein	64.6	66–83 g/l
Albumin	30.9	35–50 g/l
Amylase	0.36	0.13–0.88 µkat/l
Lipase	0.3	0.22–1.00 µkat/l
AST	0.21	0.17–0.60 µkat/l
ALT	0.23	0.20–0.60 µkat/l
ALP	1.0	0.58–1.74 µkat/l
GMT	0.23	0.15–0.65 µkat/l
Total bilirubin	12.3	<21.0 µmol/l
Direct bilirubin	4.1	<5.1 µmol/l
pH	7.244	7.35–7.45
Base deficit	14.8	(–3)–(+3)
HCO ₃ ⁻	13.2	22–26 mmol/l
pO ₂	9.19	11.1–14.4 kPa
pCO ₂	3.35	4.3–6.0 kPa
WBC	13.7	4–10 × 10 ⁹ /l
Hemoglobin	105	120–150 g/l
C-reactive protein	25.1	<5.0 mg/l
Procalcitonin	0.365	0.02–0.10 µg/l
Urine sediment	Bacteria, nitrite: 0 WBC: 3 RBC: 1 Epithelial cells: 0	Bacteria, nitrite: 0 WBC < 5 RBC < 5 Epithelial cells < 5
Urine culture	Negative	

AST aspartate aminotransferase, ALT alanine transaminase, ALP alkaline phosphatase, GMT gamma-glutamyl transferase, RBC red blood cells, WBC white blood cells

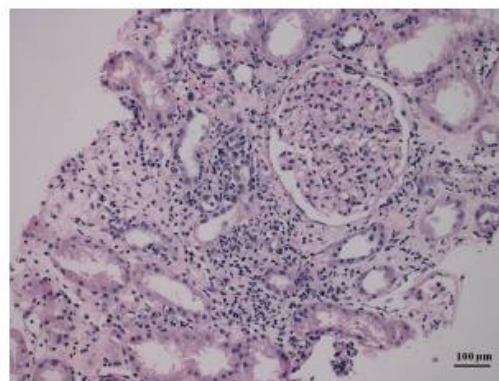


Fig. 1 **Glomerulitis and stromal infiltrate edema.** Detail of a rejection infiltrates with an abundant admixture of plasma cells (hematoxylin–eosin, magnification: 400x, scale bar: 50 µm).

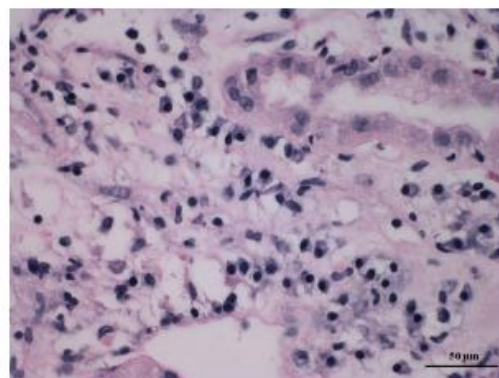


Fig. 2 **Abundant plasma cells in infiltrate.** Clear image with glomerulitis, rejection infiltrate, and stromal edema (hematoxylin–eosin, magnification: 100x, scale bar: 100 µm).

16. In Längsrichtung ausgedehnte transversale Myelitis (Entzündung des Rückenmarks) nach Covid-Impfung (AstraZeneca):

<https://www.tandfonline.com/doi/full/10.1080/21645515.2022.2040239>

<https://doi.org/10.1080/21645515.2022.2040239>

Eine 31-jährige Frau

...Mehrere Impfstoffe sind von der Weltgesundheitsorganisation zugelassen worden. **Mit der zunehmenden Zahl von Impfungen treten auch Sicherheitsbedenken und unerwünschte Ereignisse auf, die umgehend untersucht werden müssen...**

... Die ersten Covid-19-Impfstoffe wurden Ende 2020 eingeführt. Seitdem wurden mehrere Fälle von neurologischen Störungen nach der Impfung gemeldet, darunter Bell's Lähmung, Guillain-Barre-Syndrom und transversale Myelitis.

Transverse Myelitis (TM) ist ein klinisches Syndrom, das durch sensorische, motorische und autonome Funktionsstörungen infolge einer immunvermittelten Rückenmarksverletzung gekennzeichnet ist. In jüngster Zeit wurden in der Literatur **einige Fälle von akuter TM im Zusammenhang mit den Impfstoffen Covid-19 von Pfizer-BioNTech, Moderna und Johnson & Johnson beschrieben.** Hier stellen wir eine junge Frau vor, die nach einer Impfung gegen Covid-19 von AstraZeneca eine längsseitig ausgedehnte TM aufwies.

... Eine **31-jährige Frau, die zuvor gesund war**, stellte sich in der Notaufnahme mit einer 2-wöchigen Vorgeschichte fortschreitender Paraparese der unteren Gliedmaßen und Parästhesien vor. Die Symptome waren auf der linken Seite stärker ausgeprägt und gingen mit Schmerzen in der linken unteren Extremität einher. Sie berichtete von einer Woche Harnverhalt und einem Tag Stuhlinkontinenz vor ihrer Vorstellung. Bei ihrer Vorstellung benötigte sie Hilfe beim Gehen, und es wurde ein Blasenkatheter gelegt. Andere neurologische oder systemische Symptome gab sie nicht an.

Die Patientin hatte die erste Dosis des Impfstoffs Covid-19 (AZD1222, AstraZeneca) 3 Wochen vor dem Auftreten der Symptome erhalten. In der Anamnese wurde eine Hyperthyreose während der Schwangerschaft festgestellt. Sie nahm keine Medikamente ein. Sie hatte keine bekannten Allergien....

Die Patientin wurde 12 Wochen später in der Klinik untersucht. Sie war in der Lage, ohne Hilfe zu gehen. **Während sich die Kraft der unteren Gliedmaßen wieder normalisierte, litt sie weiterhin an Spastizität und Hyperreflexie der linken unteren Extremität sowie an einem positiven Babinski-Zeichen. Außerdem klagte sie über häufigen Harndrang und Sattelanästhesie...**

... TM [Transversale Myelitis] wurde auch nach der Impfung berichtet. Eine kürzlich durchgeführte Studie zeigte, dass die Halswirbelsäule am häufigsten betroffen war, gefolgt von der Brustwirbelsäule. **TM wurde meist in Verbindung mit einer Influenza-Impfung beschrieben, gefolgt von einer Hepatitis-B-Impfung....** Bei unserem Patienten wurde auf der Grundlage der Arbeitsgruppe des Konsortiums für transversale Myelitis eine längs ausgedehnte transversale Myelitis diagnostiziert. Bei diesem Patienten trat die TM 3 Wochen nach der Impfung auf, und der **zeitliche Zusammenhang zwischen der ersten Impfung und dem Auftreten der Symptome stimmte mit einer Myelitis nach der Impfung überein, nachdem alle anderen möglichen Ursachen entsprechend ausgeschlossen worden waren...**

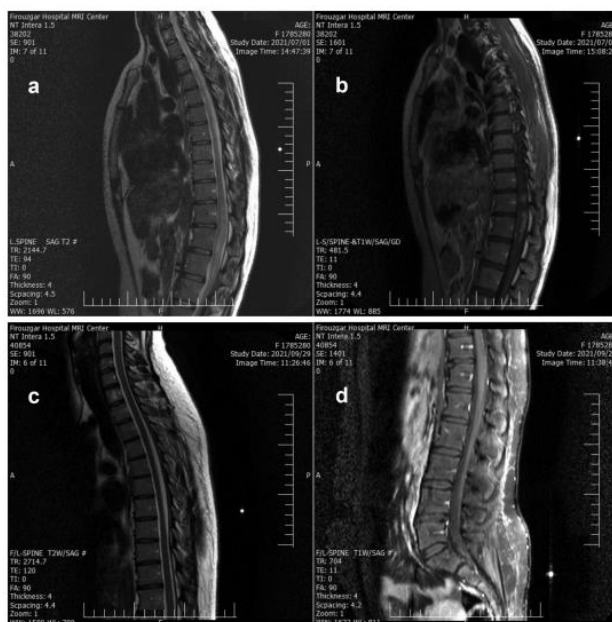

Figure 1. (a), (b) MRI reveals longitudinally extensive transverse myelitis from T10 to L1 with cord swelling and patchy/nodular enhancement, T2 and T1 with contrast, respectively; (c), (d) which turned to normal within 3 months followup, T2 and T1 with contrast, respectively.

17. Herpes-simplex-Enzephalitis (Entzündung des Gehirns) nach Covid-Impfung:

<https://bmcinfectedis.biomedcentral.com/articles/10.1186/s12879-022-07186-9#additional-information>

Falldarstellung: In diesem Artikel soll über einen Fall von **Herpes-simplex-Enzephalitis bei einem 27-jährigen männlichen Patienten** berichtet werden, **der mit dem Impfstoff ChAdOx1 nCoV-19 geimpft wurde**

Schlussfolgerungen: Unsere Studie deutet auf eine mögliche, aber sehr seltene **Nebenwirkung des ChAdOx1 nCoV-19-Impfstoffs** hin, die **sofortige ärztliche Hilfe erfordert und zu verheerenden Folgen führen kann, wenn sie nicht diagnostiziert und behandelt wird.**

...Wir berichten über den Fall eines **27-jährigen männlichen Patienten ohne systemische Grunderkrankungen und ohne Vorgeschichte einer Herpes-simplex-Virus (HSV)- und COVID-19-Infektion, der 8 Tage vor seiner Überweisung an uns seine erste Dosis des COVID-19-Impfstoffs von Oxford-AstraZeneca (ChAdOx1 nCoV-19) (Codename AZD1222) erhielt.** Die ersten paar Tage nach der Verabreichung des Impfstoffs verliefen ereignislos. Drei Tage nach der Verabreichung des Impfstoffs wachte der Patient auf und begann sofort zu erbrechen. Im Anschluss an das Erbrechen traten Symptome wie starke Kopfschmerzen und ein veränderter mentaler Status auf, einschließlich einer verlangsamten psychomotorischen Aktivität und eines Verlusts der Wachsamkeit...

... Nach seiner Rückkehr nach Hause entwickelte der Patient dann Symptome wie starke **Kopfschmerzen**, Unruhe, Delirium und Desorientierung in Bezug auf Zeit, Ort und Menschen um ihn herum. In derselben Nacht erlitt der Patient erneut schwere Brechanfälle. **Am nächsten Morgen, vier Tage nach Verabreichung der ersten Impfstoffdosis**, stellte er sich in der **Notaufnahme** eines örtlichen Krankenhauses vor. Nach Bluttests, einer

Computertomographie (CT) des Brustkorbs und einer CT-Untersuchung des Gehirns wurde er zur weiteren Untersuchung ins Imam Reza Krankenhaus (Tabriz, Iran) verlegt, wo die vorläufige **Diagnose Enzephalitis** gestellt wurde....

... Nach diesen Beobachtungen wurde die Entscheidung getroffen, den Patienten zu **intubieren, um die Atemwege zu erhalten, da sein Bewusstsein eingeschränkt war, und ihn auf die Intensivstation** zu bringen...

... Außerdem ist der Impfstoff ChAdOx1 nCoV-19 ein replikationsdefizienter adenoviraler Vektor, der das SARS-CoV-2-Spike-Protein in voller Länge exprimiert. Es hat sich gezeigt, dass dieser Impfstoff die Freisetzung von Zytokinen und eine Immunantwortkaskade in ähnlicher Weise auslösen kann wie eine Virusinfektion mit SARS-CoV-2 selbst. Dieser Mechanismus kann außerdem zur Hochregulierung von NKG2D-Liganden und zur Reaktivierung des HSV aus seiner latenten Phase führen, wie oben beschrieben, und zur Entwicklung der klinischen Anzeichen und Symptome einer herpetischen Infektion. Dieser Mechanismus kann zahlreiche kutane Herpes-Zoster-Koinfektionen nach Verabreichung verschiedener COVID-19-Impfstofftypen erklären...

Case report | Open Access | Published: 03 March 2022

BMC Infectious Diseases

Herpes simplex encephalitis following ChAdOx1 nCoV-19 vaccination: a case report and review of the literature

Mohammadreza Moslemi, Mohammadreza Ardalan, Morteza Haramshahi, Homa Mirzaei, Sahba Khosousi Sani, Bamtin Dastgir[✉] & Nima Dastgir

BMC Infectious Diseases 22, Article number: 217 (2022) | [Cite this article](#)

Three days after the administration of the vaccine, the patient woke up and immediately started vomiting. Following the patient's emesis period, symptoms of severe headache and altered mental status began to appear, including slowed psychomotor activity and loss of alertness; however, no signs of disorientation to time and location and people around him were evident at that time. The patient then presented to a local clinic for outpatient treatment and was prescribed baclofen and diclofenac. After returning home, the patient then developed symptoms of severe headache, agitation, delirium, and disorientation to time, location, and people around him. The same night patient experienced severe emetic episodes again. The next morning, following four days after administering the first dose of vaccine, he presented to the emergency department of a local hospital. After obtaining blood tests, chest computed tomography (CT) scan, and brain CT scan, he was transferred to Imam Reza hospital (Tabriz, Iran) for further evaluations with the preliminary diagnosis of encephalitis. Chest and brain CT scans yielded normal findings with no evidence of involvement. Our primary neurological evaluations revealed altered mental status to Glasgow Coma Scale (GCS) score of 12 [eye opening only to verbal commands (3), normal motor response (6), and inappropriate words on verbal commands (3)]. Neurological examination revealed altered mental status and decreased level of consciousness, and disorientation. Furthermore, there were no evidences of ataxia, hemiparesis, and aphasia. There were no focal neurological deficits observed in the primary evaluations.

18. Zerebrale Sinusthrombose im Zusammenhang mit immunthrombotischer Thrombozytopenie nach Covid-Impfung (AstraZeneca):

<https://www.mdpi.com/2075-1729/12/2/168/htm>

<https://doi.org/10.3390/life12020168>

Er starb.

...Kürzlich wurde über eine impfstoffinduzierte immunthrombotische Thrombozytopenie (VITT) mit zerebraler venöser Sinusthrombose (CVST) nach einer Impfung gegen das schwere akute respiratorische Syndrom Coronavirus 2 (SARS-CoV-2) berichtet. Wir stellen den Fall eines **Patienten mit fulminanter CVST und Thrombozytopenie nach Erhalt des ChAdOx1 nCoV-19-Impfstoffs** vor. **Obwohl der Patient sofort mit Antikoagulantien und intravenösem Immunglobulin behandelt wurde, verstarb er innerhalb von 24 Stunden nach der Krankenhauseinweisung.** VITT und CVST sind seltene Erkrankungen, die jedoch tödlich verlaufen können. Daher sollten Klinikärzte mit den klinischen und labortechnischen Merkmalen der VITT vertraut sein...

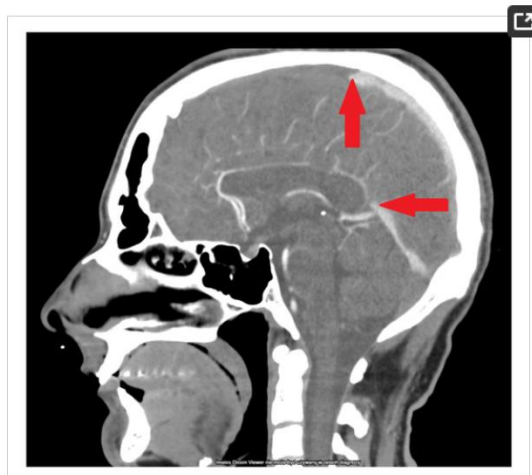


Figure 2. Sagittal CT scan with contrast enhancement. Red arrows point to the sharply demarcated end of venous thrombus in the superior sagittal sinus and in the great cerebral vein (of Galen). Additionally, the inferior sagittal sinus is not filled with contrast, indicating thrombosis.

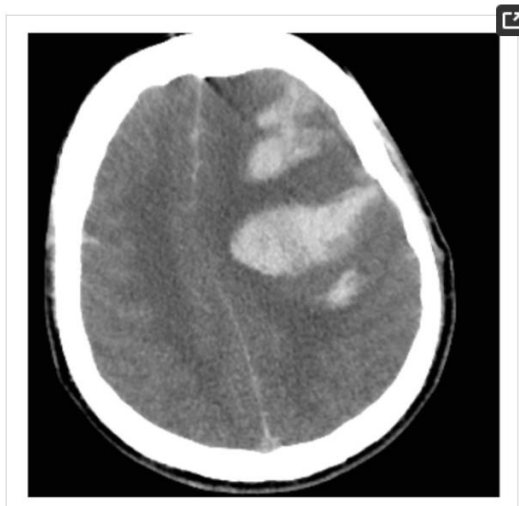


Figure 3. Axial CT scan. Massive left frontal lobe hemorrhage with brain swelling. Note the fluid-fluid levels, the subarachnoid hemorrhage and the heterogeneous appearance of all hematomas.

19. COVID-Impfstoff-bedingte Gangrän* der unteren Gliedmaßen (nach der ersten Dosis Astra Zeneca):

<https://mail.ijurgery.com/index.php/isj/article/view/7961>

DOI: <http://dx.doi.org/10.18203/2349-2902.isj20214026>

... Hier berichten wir über einen Fall von **akuter Ischämie der unteren Gliedmaßen nach einer COVID-19-Impfung bei einem 32-jährigen Mann ohne Begleiterkrankungen**. Die klinischen Symptome und Anzeichen einer Ischämie der unteren Gliedmaßen begannen **2 Wochen nach der COVID-19-Impfung**. Trotz Antikoagulation, Thromboembektomie und intraluminaler kathetergeführter Thrombolyse **wurde der linke Vorfuß des Patienten gangränös und musste amputiert werden**....

... **männlicher Nichtraucher ohne Komorbiditäten**, stellte sich mit Beschwerden über Schmerzen in der linken unteren Extremität, Taubheitsgefühl und Verfärbungen seit 5 Tagen vor. Die Schmerzen waren auch im Ruhezustand vorhanden. Der **Patient gab eine Impfung**

mit der ersten Dosis von Covishield (ChAdOx1-AstraZeneca, Serum Institute of India) vor 2 Wochen an. Es gab keine nennenswerte persönliche oder familiäre Vorgeschichte. Bei der klinischen Untersuchung war der linke Fuß kalt und düsterer als der rechte. Es gab keinen Puls in der linken Kniekehle, der vorderen und hinteren Tibiaarterie...

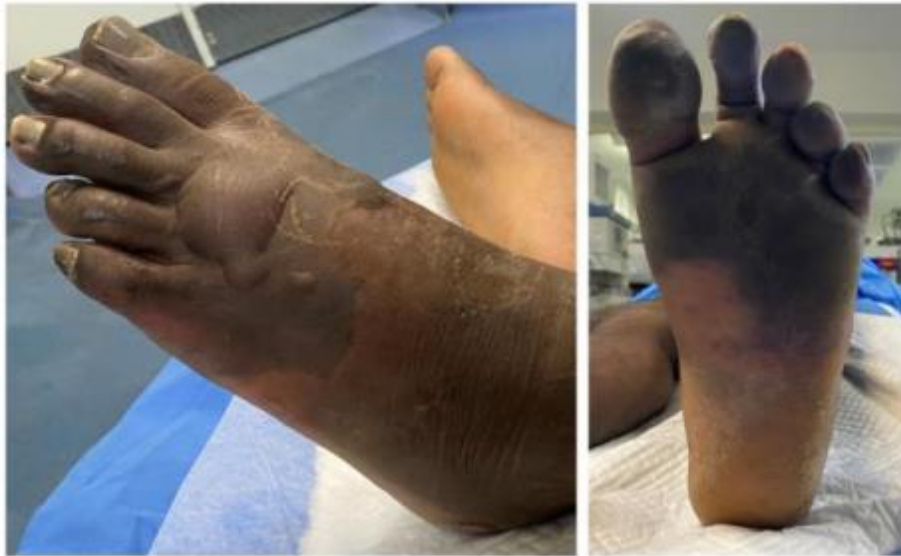

Figure 1: Clinical picture of the patient's left foot showing discoloration with blebs and demarcation suggestive of gangrene.

...SCHLUSSFOLGERUNG: Obwohl nach einer COVID-19-Infektion trotz Antikoagulation über Gangrän an Gliedmaßen berichtet wurde, kann dasselbe nach einer COVID-19-Impfung wie in unserem Fall passieren. Wirksame Präventions- und Behandlungsmaßnahmen für thromboembolische Ereignisse sind nach wie vor eine Herausforderung, da die genauen zugrunde liegenden Mechanismen nicht bekannt sind. Unser Fall **trägt zur Entdeckung einer potenziellen, nicht gemeldeten Komplikation nach der COVID-19-Impfung bei und verdeutlicht die negativen prognostischen Auswirkungen. Es ist daher von entscheidender Bedeutung, Patienten, die COVID-Impfungen erhalten, auf thromboembolische Ereignisse zu überwachen. Es sind weitere Erkenntnisse erforderlich, um diesen Zusammenhang nachzuweisen, den Mechanismus zu bestimmen und wirksame Präventionsstrategien zu empfehlen.**

**Gangrän: Als eine Gangrän bezeichnet man eine Gewebsnekrose, meist infolge von Blutunterversorgung, bei der das betroffene Gewebe durch Verwesung und Autolyse zerfällt*

und sich als Folge von Hämoglobin-Abbau verfärbt. (Wikipedia)

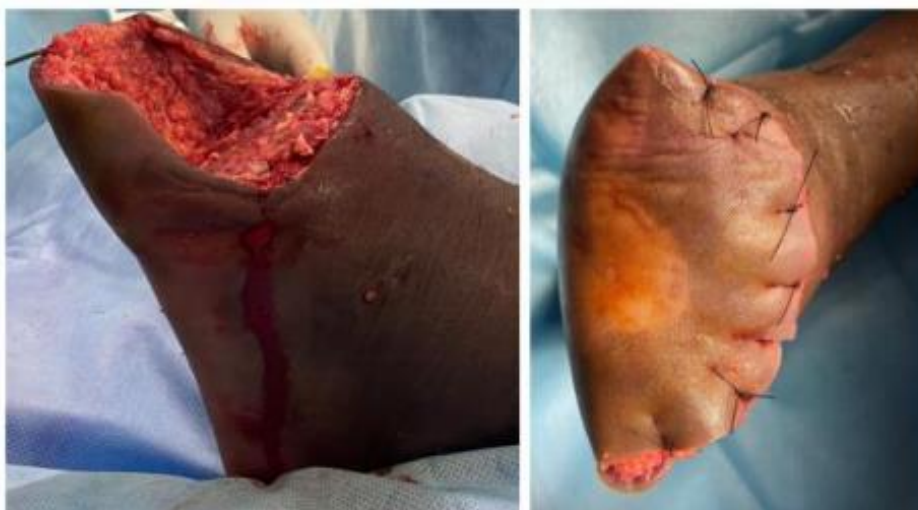

Figure 5: Intra operative image showing transmetatarsal amputation; following which the lower flap was used to cover the wound.

20. Fallbericht: Hypophysenapoplexie nach COVID-19-Impfung:

<https://www.sciencedirect.com/science/article/pii/S2387020622002042?via%3Dihub>
<https://doi.org/10.1016/j.medcle.2021.09.021>

Die Hypophysenapoplexie, die als Infarkt oder Blutung der Hypophyse beschrieben wird, ist eine seltene Entität, die in der Regel mit Hypophysenadenomen assoziiert ist und in den meisten Fällen einen endokrinen Notfall darstellt, der eine dekompressive Operation und eine spezifische Behandlung erfordern kann. Derzeit sind im Zusammenhang mit der SARS-CoV-2-Infektion seltene und spezifische Fälle von Hypophysenapoplexie beschrieben worden, die sowohl mit Hypophysenadenomen als auch ohne diese einhergehen. Bislang wurden jedoch keine Fälle von impfstoffassoziiertem Hypophysenapoplexie gemeldet.

Wir stellen den Fall einer 37-jährigen Frau vor, die 5 Tage nach der Impfung mit ChAdOx1-S einen **hochintensiven frontalen Kopfschmerz** entwickelte, der durch die übliche Analgesie teilweise gelindert wurde. Es wurde eine vollständige körperliche Untersuchung durchgeführt, die weder einen neurologischen Herd noch eine Beteiligung der Hirnnerven oder eine kampfmetrische Beteiligung erkennen ließ. Dennoch wurde aufgrund der Intensität der Kopfschmerzen eine **MRT des Gehirns durchgeführt (Abb. 1)**. Diese zeigte Zeichen, die mit einer **hämorrhagischen Blutung der Adenohypophyse in Verbindung mit einem möglichen 10 mm großen intraglandulären Adenom ohne Beteiligung des Chiasmata** übereinstimmen.

Zusammenfassend schlagen wir vor, dass dieser Fall bei der Beurteilung von **postvakzinalen Kopfschmerzen** und der Möglichkeit einer VITT berücksichtigt werden sollte

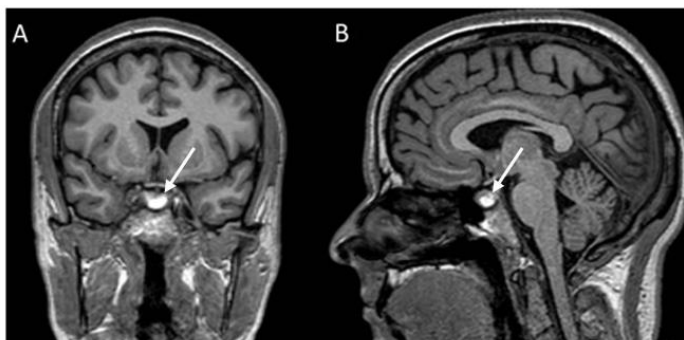


Fig. 1. Coronal (A) and sagittal (B) slices of the skull MRI. Adenohypophysis hemorrhagic bleeding in association with a possible 10mm intraglandular adenoma without chiasmatic involvement.

21. Manifestation einer subklinischen extrapulmonalen Tuberkulose nach COVID-19-Impfung als supraklavikuläre Lymphadenopathie:

<https://www.mdpi.com/2076-393X/10/6/964/htm>

<https://doi.org/10.3390/vaccines10060964>

Hier wird zum ersten Mal über einen Fall berichtet, bei dem es **nach der COVID-19-Impfung zu einer anhaltenden Vergrößerung des supraklavikulären Lymphknotens** kam, ohne dass andere Symptome auftraten, die zu einer **subklinischen extrapulmonalen Tuberkulose (TB)** führten.

Eine 66-jährige Patientin suchte die Ambulanz auf und klagte über eine anhaltende ipsilaterale supraklavikuläre LN-Vergrößerung, die **drei Tage nach der zweiten Dosis des Impfstoffs ChAdOx1 (Oxford-AstraZeneca)** an ihrem linken Deltamuskel auftrat (Abbildung 1 und Tabelle 1). Nach der ersten Impfung war sie nur an der Injektionsstelle empfindlich und müde. Sie war Hausfrau und hatte keine Vorgeschichte von Reisen oder Treffen im Zusammenhang mit der Pandemie. Sie hatte sich 3 Jahre zuvor von einer akuten idiopathischen thrombozytopenischen Purpura erholt und hatte keine andere Grunderkrankung. Es wurden keine weiteren Symptome wie Fieber, Husten, Myalgien oder Gewichtsverlust beobachtet. Es wurde von Impfstoff-bedingten Nebenwirkungen ausgegangen, und der Zustand der Patientin wurde sorgfältig überwacht.

...Darüber hinaus kam eine kürzlich durchgeführte prospektive Studie zur US-Evaluierung von COVID-19-impfstoffassoziiertes Lymphadenopathie zu dem Schluss, dass eine kurzfristige Nachuntersuchung innerhalb von 6 Wochen nicht hilfreich ist und **mindestens 12 Wochen nach der Impfung für das Abklingen der Lymphadenopathie angemessen sein können**.

Es gibt jedoch **einige Berichte über persistierende LN-Vergrößerungen, die schließlich als pathologische Erkrankungen diagnostiziert wurden**, darunter die Kikuchi-Fujimoto-Krankheit, hämophagozytische Lymphohistiozytose und Sarkoidose. **Darüber hinaus wurden bei Patienten mit bekannten immunvermittelten Krankheiten nach der Impfung Krankheitsschübe festgestellt, aber auch bei gesunden Probanden wurden nach der Impfung impfstoffassoziierte immunvermittelte Krankheiten gemeldet. Darüber hinaus können wir die Möglichkeit bösartiger Erkrankungen wie Lymphome nicht ausschließen**, denn es

wurde berichtet, dass **die durch die COVID-19-Impfung ausgelöste Lymphadenopathie den Krankheitsverlauf bei onkologischen Patienten nachahmt.**

Unseres Wissens ist dies der erste Bericht über eine subklinische TB-Manifestation nach einer COVID-19-Impfung. Wir können nicht ausschließen, dass in dieser endemischen Region zufällig eine extrapulmonale TB aufgetreten ist. Dennoch hatte der Patient außer der LN-Vergrößerung unmittelbar nach der Impfung keine weiteren Symptome wie Husten, Fieber und Gewichtsverlust. Wir vermuten, dass die immunologische Reaktion auf die Impfung die Manifestation der subklinischen TB auslöste, die zu der Lymphadenopathie führte.

Zusammenfassend lässt sich sagen, dass bei einer anhaltenden COVID-19-impfungsbedingten Lymphadenopathie nicht nur maligne, sondern auch gutartige Erkrankungen wie Tuberkulose in Betracht gezogen werden sollten, insbesondere in endemischen Regionen. Bei asymptomatischen Lymphadenopathie-Patienten ist die Ultraschall- oder PET/CT-Untersuchung ein wertvolles Instrument für die frühzeitige Beurteilung, die Differenzialdiagnose und gegebenenfalls für eine frühzeitige Behandlung.

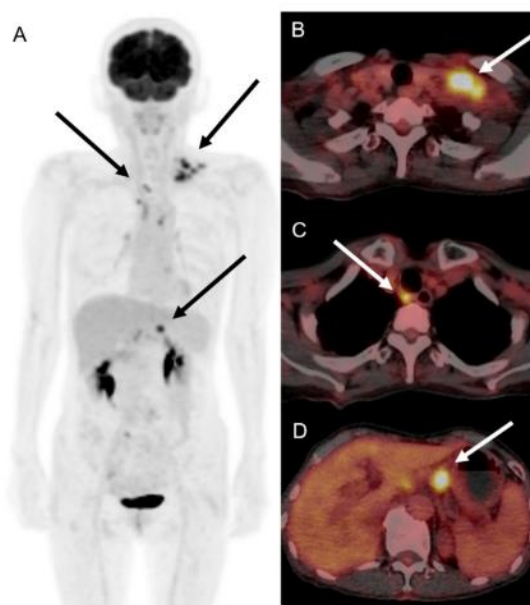


Figure 3. ^{18}F -FDG PET/CT images of patient with COVID-19 vaccination-induced lymphadenopathy patient. Maximum intensity projection (A) and tomographic axial images of ^{18}F -FDG PET/CT showed multiple hypermetabolism in left supraclavicular (B), retrotracheal (C), and left gastric artery lymph nodes (D), with maximum standardized uptake value of 5.1–9.5.

Johnson & Johnson:

1. **Multisystemisches Entzündungssyndrom (MIS) "manchmal lebensbedrohlich" nach Covid-Impfung (Johnson & Johnson):**

<https://www.sciencedirect.com/science/article/pii/S2214250922000397?via%3Dihub>
<https://doi.org/10.1016/j.idcr.2022.e01411>

... Die **US-amerikanischen Zentren für Seuchenkontrolle und -prävention sammeln eifrig Daten** über diese **ernste Erkrankung**. Bislang wurde eine solche **systemische Reaktion** nur in sehr wenigen Berichten **mit einer Impfung gegen SARS-CoV-2 in Verbindung** gebracht... Wir beschreiben einen Fall, der MIS ähnelte, nach einer Impfung mit Ad26. COV2...

IDCases 27 (2022) e01411

Contents lists available at ScienceDirect

IDCases

journal homepage: www.elsevier.com/locate/idcases

Case report

Multisystem Inflammatory Syndrome after Ad26.COV2.S vaccination

Carlo Bova^{a,1}, Ernesto Vigna^{b,2}, Massimo Gentile^{b,3}

^a Department of Internal Medicine,
^b Hematology Department, Azienda Ospedaliera, Cosenza, Italy

ARTICLE INFO

Article history:
Received 19 December 2021
Received in revised form 17 January 2022
Accepted 20 January 2022

Keywords:
Multisystem inflammatory syndrome
Vaccines

ABSTRACT

Background: The multisystem inflammatory syndrome (MIS) is a rare and sometime life-threatening post-infectious complication of coronavirus disease 2019 (Covid-19) in children and adults. To date, only a very few reports have associated such systemic reaction with SARS-CoV-2 vaccination.

Case report: we describe a case that resembled MIS, in a 46-year-old White man, 12 days after vaccination with Ad26. COV2. S vaccine (Johnson & Johnson/Janssen), a recombinant adenovirus serotype 26 vector encoding the SARS-CoV-2 spike glycoprotein. The patient experienced high grade fever, cutaneous rash, severe weakness, pericardial effusion and raised inflammatory markers, which met the criteria for definition of MIS. The symptoms improved with steroidal therapy.

Conclusions: Our case suggests that MIS could occur after SARS-CoV-2 vaccination.

2. Zerebralvenöse Sinusthrombose mit schwerer Thrombozytopenie - eine tödliche Nebenwirkung nach der Impfung mit Johnson & Johnson COVID-19:

<https://cp.neurology.org/content/11/6/e971>

DOI: <https://doi.org/10.1212/CPJ.0000000000001137>

...Eine **35-jährige Frau**...Die Patientin war nicht schwanger, hatte keine Vorgeschichte von Hyperkoagulabilität und nahm keine Hormonersatztherapie...

Sie starb.

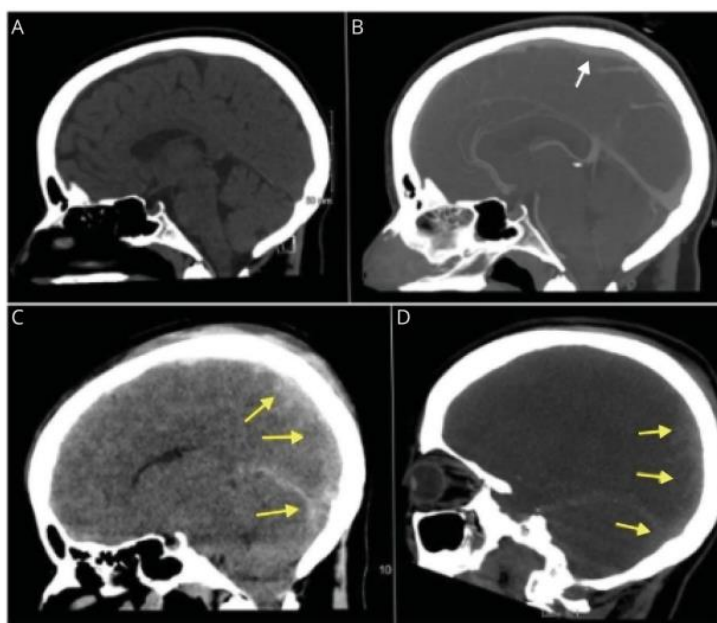
...Achtundvierzig Stunden nach dem ersten Besuch in der Notaufnahme und 16 Stunden nach der Entlassung aus der zweiten Notaufnahme erlitt die Patientin einen akuten Bewusstseinsverlust mit einem generalisierten tonisch-klonischen Krampfanfall. Bei ihrer Ankunft in der Notaufnahme war sie nicht ansprechbar und zeigte keine zielgerichteten Bewegungen...

...Die **neurologische Untersuchung ergab einen Glasgow-Koma-Score von 3** mit fehlenden Hornhaut-, Würge- und Hustenreflexen. Die Pupillen waren 6 mm groß und starr. Das Nicht-Kontrast-CT des Kopfes zeigte eine **intraparenchymale Blutung im rechten Temporalraum** und eine **ausgedehnte Subarachnoidalblutung** sowie Hinweise auf einen **erhöhten Hirndruck** (Sulci-Effacement) und eine **daraus resultierende transtentorielle Herniation* mit Verödung der Basilarzisternen**. Eine Hyperdensität im Sinus sagittalis superior, im rechten Sinus transversus und im rechten Sinus sigmoideus deutete auf eine **Hirnvenenthrombose** hin. Das anschließende CT-Angiogramm und das Venogramm des Kopfes ergaben Befunde, die mit einer **Thrombose des Sinus sagittalis superior, des Sinus transversus und des Sinus sigmoideus übereinstimmten**...

...Zusammenfassend lässt sich sagen, dass die Entwicklung einer Thrombose mit schwerer Thrombozytopenie auf eine Aktivierung der Thrombozytenaggregation hinweist. Die klinischen Ähnlichkeiten von TTS mit Heparin-induzierter Thrombozytopenie sind frappierend. Eine rasche Labor- und Röntgenuntersuchung ist für eine angemessene Behandlung erforderlich. Thrombozytenzahl, D-Dimer, Fibrinogen, HIT-Antikörper-Assay und CT- oder MRT-Venogramm sind für die Beurteilung von Hochrisikopatienten erforderlich, die kürzlich mit einem Adenovirus-Vektorimpfstoff gegen SARS-CoV-2 geimpft wurden...

* **transtentorielle Herniation** = Eine transtentorielle Herniation kann auftreten, wenn sich das Gehirn entweder aufwärts oder abwärts durch das Tentorium bewegt, was als aufsteigende bzw. absteigende transtentorielle Herniation bezeichnet wird; eine absteigende Herniation ist jedoch viel häufiger. Abwärtsgerichtete Herniationen können Zweige der Basilararterie (pontine Arterien) dehnen, wodurch sie reißen und bluten, was als Duret-Blutung bekannt ist. Das Ergebnis ist normalerweise tödlich. (<https://www.medvergleich.de/krankheiten/einklemmung.html>)

Figure 1 Noncontrast CT Head and CT Venogram Sagittal View, a Comparison Between First and Third ED Visit



(A) Noncontrast head CT performed on 1st ED visit; no abnormal density noted within the sinuses. (B) CT venogram postcontrast performed on the initial ED visit, note appropriate opacification of sinuses. (C) Noncontrast head CT was performed on the third ED visit; the arrow points toward abnormal density within superior sagittal and transverse sinus. (D) CT venogram postcontrast performed on the third ED visit; a lack of contrast opacification of sinuses and persistent density as demonstrated on noncontrast CT head consistent with cerebral venous sinus thrombosis.

Moderna:

1. Neu auftretende, durch Nierenbiopsie nachgewiesene IgA-Vaskulitis nach Covid-Impfung (Moderna, 2. Dosis):

<https://link.springer.com/article/10.1007%2Fs13730-021-00677-9>

<https://doi.org/10.1007/s13730-021-00677-9>

Ein 47-jähriger Mann. Weder bei dem Patienten noch bei seinen Familienmitgliedern war eine Nierenerkrankung einschließlich Glomerulopathien* bekannt.

...Seitdem mRNA-COVID-19-Impfstoffe weithin verfügbar sind, wurden Fälle von neu auftretenden glomerulären Erkrankungen nach einer COVID-19-Impfung berichtet. Hier stellen wir einen Fall von durch Nierenbiopsie nachgewiesener neu aufgetretener IgA-Vaskulitis nach einer mRNA-1273 (Moderna) COVID-19-Impfung vor.

Ärzte sollten bei Patienten, die einen mRNA-basierten COVID-19-Impfstoff erhalten haben, auf eine Glomerulonephritis einschließlich IgA-Vaskulitis achten.

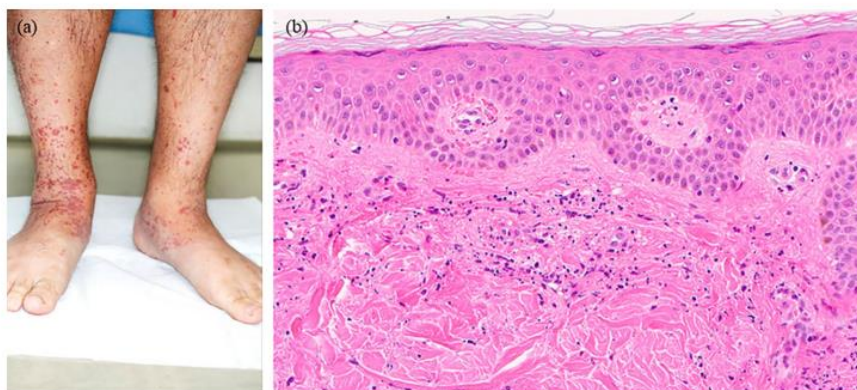
***Glomerulopathie** = Unter dem Begriff "Glomerulopathie" werden alle Nierenerkrankungen zusammengefasst, die mit einer Veränderung der Glomeruli verbunden sind. Ein Glomerulus ist ein feines Kapillarknäuel, welches in das Nierenkörperchen eingebettet ist. In den Nierenkörperchen greifen zwei Systeme ineinander über: Blutbestandteile werden aus dem Gefäßknäuel (Glomerulus) in ein Röhrensystem gedrückt, das letztendlich den Harn ausscheidet (vgl. Nierenkörperchen). Das Nierenkörperchen mit dem Glomerulus und der umgebenden Kapsel bildet die zentrale Filtereinheit der Nieren.

(<http://www.medizin.de/nieren/glomerulopathien/glomerulopathie.shtml>)

IgA Vaskulitis = Eine immunologisch bedingte Entzündung der kleinen Blutgefäße

Glomerulonephritis = Die Glomerulonephritis ist eine Entzündung der Nierenkörperchen (Glomeruli), welche für die Filtration des Urins in den Nieren zuständig sind. Eine solche Entzündung kann die Nierenfunktion massiv beeinträchtigen und in der Folge zu einer Niereninsuffizienz führen (<https://www.leading-medicine-guide.com/de/erkrankungen/urogenital/nierenentzuendung>)

Fig. 1 Skin findings. **a** Palpable purpuric papules were observed on the legs and dorsal regions of the feet on day 15 after the second vaccination. **b** Skin biopsy results showed a mixture of perivascular inflammation and erythrocyte extravasation in the dermis [hematoxylin and eosin, ×200]



1. CovidImpfstoff-induzierte (Moderna) Enzephalitis und Status epilepticus*:

<https://academic.oup.com/qjmed/advance-article/doi/10.1093/qjmed/hcab335/6493369>
<https://doi.org/10.1093/qjmed/hcab335>

... Klinikmitarbeiter sollten sich der möglichen neurologischen Komplikationen nach der Impfung bewusst sein. ... Der zugrunde liegende Pathomechanismus ist noch nicht bekannt...

... Ein gesunder 22-jähriger Mann wurde 6 Tage nach Erhalt der zweiten Dosis des Moderna-Impfstoffs wegen eines ersten Krampfanfalls eingeliefert. Die erste Dosis des

Moderna-Impfstoffs hatte er 15 Wochen zuvor ohne erkennbare Nebenwirkungen erhalten. Nach der zweiten Dosis des Moderna-Impfstoffs trat 5 Tage lang intermittierendes Fieber auf, gefolgt von verschwommenem Sehen 1 Tag vor der Einlieferung. Zu Hause hatte er eine Bewusstseinsstörung mit Blick nach oben und Extremitätensteifigkeit für 5 Minuten. Es gab keine bekannte Anfallsanamnese und keine Familienanamnese von Epilepsie...

...Wir gehen davon aus, dass weitere Forschungsarbeiten mit Liquor-Analysen durchgeführt werden, um neurologische Komplikationen nach der Impfung zu untersuchen. Zur Verbesserung der Wirksamkeit und Sicherheit sind weitere Studien erforderlich, um die Pathogenese neurologischer Komplikationen zu klären....

***Status epilepticus** = Als Status epilepticus (in der Neurologie oft kurz *Status* genannt) werden ein außergewöhnlich lange andauernder epileptischer Anfall oder eine Serie von Anfällen bezeichnet, wenn das Intervall zwischen den einzelnen Anfällen so kurz ist, dass der Ausgangszustand bei der Bewusstseinslage und anderen Körperfunktionen nicht mehr erreicht wird. Ein Status epilepticus kann grundsätzlich bei allen Arten von epileptischen Anfällen auftreten. Je nach Art der Anfälle und Dauer des Status kann dieser zu **schweren Schädigungen** führen und auch **lebensbedrohlich** werden.

(https://de.wikipedia.org/wiki/Status_epilepticus)

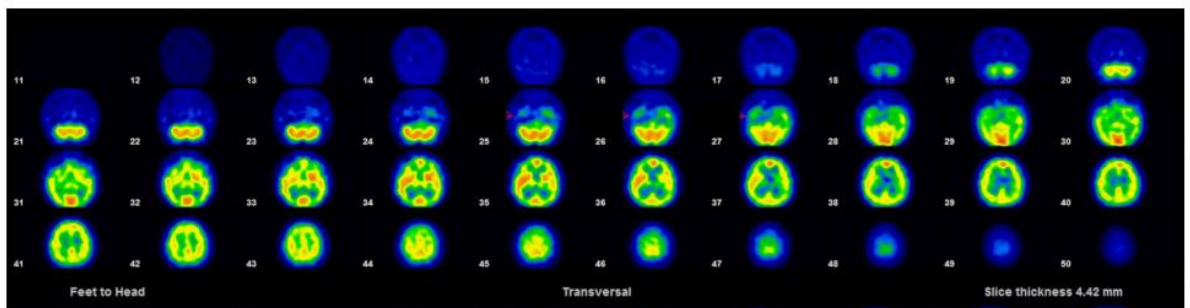


Figure 1. A cerebral perfusion scan showing mild hypoperfusion in the right temporal region.

2. Wiederauftreten einer Myoperikarditis nach mRNA COVID-19-Impfung bei einem männlichen Jugendlichen (Moderna):

<https://www.ncbi.nlm.nih.gov/labs/pmc/articles/PMC8656213/>

doi: [10.1016/j.cjco.2021.12.002](https://doi.org/10.1016/j.cjco.2021.12.002)

... Es gibt Berichte über Fälle von **Myoperikarditis nach einer mRNA-COVID-19-Impfung**. Wir stellen den Fall eines 20-jährigen Mannes mit rezidivierender Myoperikarditis vor, die nach einer ersten durch Influenzaviren ausgelösten Myoperikarditis und nach einer zweiten Dosis des mRNA-1273 Moderna COVID-19-Impfstoffs auftrat. **Patienten mit einer Myokarditis in der Vorgeschichte nach einer COVID-19-Impfung sollte besondere Aufmerksamkeit geschenkt werden...**

...Ein **20-jähriger** männlicher Patient hatte im **Jahr 2016** eine durch das saisonale Influenzavirus ausgelöste Myoperikarditis. Er stellte sich im **Juli 2021** in unserem Krankenhaus vor und klagte vor allem über Fieber und starke, stechende Schmerzen in der Brust bei tiefer Atmung, die sich durch Aufsetzen besserten. Der Patient war einige Monate

vor der Aufnahme **gesund und frei von grippeähnlichen Erkrankungen** gewesen. **Zwei Tage vor der Aufnahme erhielt er eine zweite Dosis des mRNA-1273-Impfstoffs Moderna COVID-19....**

...Die **Häufung von Myoperikarditis*-Fällen nach einer mRNA-Impfung und die Bewertung ihrer Hintergründe, insbesondere im Hinblick auf das Immunsystem, können dazu beitragen, den Mechanismus und die Risikofaktoren für die Entwicklung dieser unerwünschten Wirkung zu klären....**

***Myoperikarditis** = Eine Myokardentzündung kann diffus oder fokal sein. Eine Entzündung kann bis in den Herzbeutel reichen und eine Myoperikarditis verursachen. Das Ausmaß der Myokardbeteiligung und die Ausdehnung in angrenzendes Perikard kann die Art der Symptome bestimmen. Eine diffuse Beteiligung kann zu Herzversagen, Arrhythmien und manchmal plötzlichem Herztod führen. Eine fokale Beteiligung verursacht weniger wahrscheinlich Herzversagen, kann jedoch zu Arrhythmien und plötzlichem Herztod führen. Die Beteiligung des Perikards führt zu Brustschmerzen und anderen typischen Symptomen einer Perikarditis. Einige Patienten bleiben asymptomatisch, egal ob die myokardiale Beteiligung fokal oder diffus ist...Der plötzliche Herztod aufgrund einer fatalen Arrhythmie ist manchmal die vorherrschende Eigenschaft. Patienten können vorübergehende Palpitationen oder Synkopen erfahren...Die Myokarditis kann akut, subakut oder chronisch verlaufen. Es gibt keine festgelegten Zeitrahmen für die einzelnen Phasen. Die akute Phase dauert einige Tage, während die subakute Phase Wochen bis Monate dauert. Wenn die Myokarditis nicht nach einigen Monaten abklingt, spricht man von einer chronischen Myokarditis. In einigen Fällen kann eine Myokarditis zu dilatativer Kardiomyopathie* führen...(https://www.msmanuals.com/de-de/profi/herz-kreislauf-krankheiten/myokarditis-und-perikarditis/myokarditis?query=Myoperikarditis)

***Dilatative Kardiomyopathie:** Eine Kardiomyopathie ist eine Herzmuskelerkrankung. Die dilatative Kardiomyopathie ist eine krankhafte Erweiterung des Herzmuskels, besonders der linken Herzkammer. Durch eine Abnahme der systolischen Pumpkraft kommt es zum fortschreitenden Verlust der Auswurfleistung des Herzens. (https://herzzentrum.immanuel.de/herzzentrum-brandenburg-bei-berlin-leistungen/krankheitsbilder/dilatative-kardiomyopathie/)

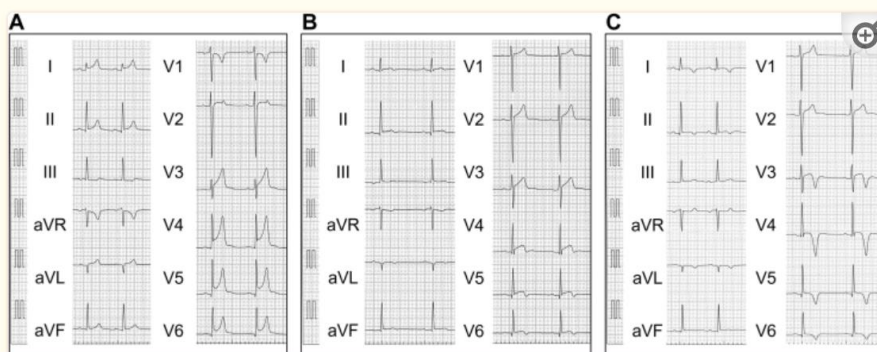


Figure 1

Electrocardiogram (ECG) changes during hospitalization and after discharge. ECG obtained upon admission shows (A) global ST-T wave elevation. Changes in ECG reveal (B) an improved ST-T elevation on day 2, followed by (C) T-wave inversion in precordial leads 1 month after discharge.

3. Subkutane thrombotische Vaskulopathie nach der 2. Dosis des Covidvaccine (Moderna):

<https://www.frontiersin.org/articles/10.3389/fmed.2022.843793/full>
<https://doi.org/10.3389/fmed.2022.843793>

Eine 32-jährige Frau. Sie starb.

...Eine 32-jährige Frau stellte sich bei ihrem Hausarzt mit zarten erythematösen Knötchen an beiden unteren Extremitäten vor, vier Wochen nach ihrer zweiten Moderna COVID-Impfung...

...Sie wollte ihre Geschichte erzählen... in der Hoffnung, dass andere Therapeuten in der Lage wären, ihr und zukünftigen Patienten mit ähnlichen Beschwerden zu helfen...

Sie starb.

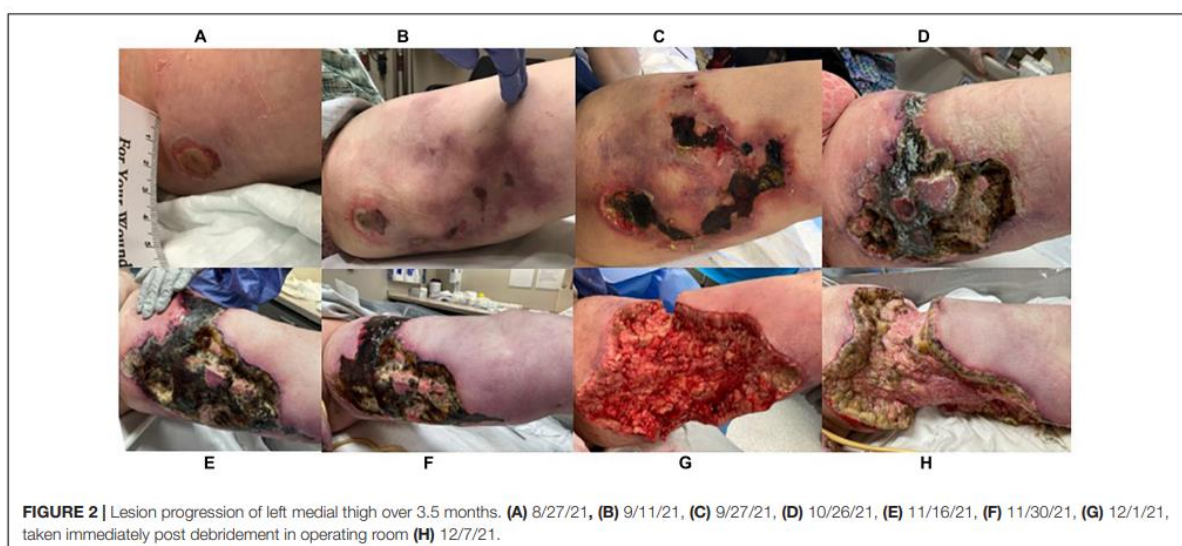

FIGURE 2 | Lesion progression of left medial thigh over 3.5 months. (A) 8/27/21, (B) 9/11/21, (C) 9/27/21, (D) 10/26/21, (E) 11/16/21, (F) 11/30/21, (G) 12/1/21, taken immediately post debridement in operating room (H) 12/7/21.

4. Chronisch entzündliche demyelinisierende Polyneuropathie nach mRNA-1273-Impfung:

<https://www.cureus.com/articles/93533-chronic-inflammatory-demyelinating-polyneuropathy-post-mrna-1273-vaccination>

DOI: 10.7759/cureus.24528

...Es werden massive Anstrengungen unternommen, um Impfstoffe gegen die Coronavirus-Krankheit 2019 (COVID-19) **in einem noch nie dagewesenen Tempo** zu entwickeln. Das Profil der unerwünschten Wirkungen der Impfungen ist dagegen noch nicht gut erforscht.

Zunehmend werden neurologische Komplikationen als Folge dieser Impfstoffe gemeldet.

Eine dieser Komplikationen ist die immunvermittelte entzündliche Polyneuropathie, die periphere Nerven und Neuronen betrifft. Wir berichten über einen Fall von chronisch entzündlicher demyelinisierender Polyneuropathie (CIDP) nach dem COVID-19-Impfstoff mRNA-1273 (Moderna). Die Erkennung dieser Komplikation und ihre Unterscheidung vom Guillain-Barré-Syndrom ermöglicht die rechtzeitige Einleitung einer Behandlung. **Darüber hinaus weist unser Bericht auf einen möglichen Zusammenhang zwischen der Impfung und der anschließenden Entwicklung von CIDP hin, doch für den endgültigen Nachweis eines Kausalzusammenhangs sind noch umfangreichere Studien erforderlich.**

... Das Nebenwirkungsprofil des Impfstoffs ist jedoch noch unklar. Zunehmend wird über Komplikationen im Bereich des Nervensystems berichtet, die auf diese Impfstoffe zurückzuführen sind...

... Zahlreiche Impfstoffe wurden mit verschiedenen neurologischen Problemen in Verbindung gebracht, darunter Krampfanfälle mit dem Keuchhustenimpfstoff, **Meningoenzephalitis** mit dem Impfstoff gegen Japanische Enzephalitis und Riesenzellarteriitis mit dem Grippeimpfstoff. Transversale Myelitis, Enzephalitis, GBS und Sehnervenentzündung wurden nach Impfungen mit dem humanen Papillomavirus, Röteln, Gelbfieber, Masern, Tetanus, Tollwut und Hepatitis A oder B dokumentiert. COVID-19-Impfstoffe sind von solchen unerwünschten Wirkungen nicht ausgenommen...

... In einigen Fallberichten wurden schwerwiegendere neurologische Symptome wie GBS, transversale Myelitis und Hirnnerven neuropathien beschrieben. **Garg und Paliwal untersuchten veröffentlichte Studien über COVID-19-Impfstoffe, die mit neurologischen Komplikationen in Verbindung gebracht werden. In der Übersicht wurden veröffentlichte Berichte über verschiedene neuroinflammatorische, neurovaskuläre, periphere Nerven- und neuromuskuläre Komplikationen aufgeführt. Solche schweren neurologischen Manifestationen wurden auch im Vaccine Adverse Event Reporting System (VAERS) für alle COVID-19-Impfstoffe gemeldet.** Fernandes et al. dokumentierten eine Fallserie von vier Patienten. Zwei von ihnen entwickelten nach der Immunisierung mit dem Impfstoff von Pfizer-BioNTech neu auftretende Krampfanfälle und eine transversale Myelitis. Zwei andere entwickelten nach der Impfung mit dem Impfstoff ChAdOx1 nCoV-19 (AstraZeneca) ein Meningitis-Retentionssyndrom und GBS...

... Wir stellen den Fall einer älteren Frau vor, die über fünf Monate hinweg allmählich eine Schwäche der unteren Extremitäten entwickelte. Die klinischen, pathognomonischen, labortechnischen und elektromyografischen (EMG) Befunde stimmten mit CIDP überein. Abgesehen von einigen wenigen Berichten in VAERS ist dies der erste Fall von CIDP, der nach einer Impfung mit dem Moderna COVID-19 (mRNA-1273) Impfstoff dokumentiert wurde....

... Ziel dieses Fallberichts ist es, wesentliche Informationen über das Auftreten einer neu auftretenden CIDP, ihren klinischen Verlauf und diagnostische Daten zu geben, die für die Behandlung vergleichbarer Fälle von CIDP nach einer COVID-19-Impfung relevant sein können. Das Fortschreiten der (motorischen und sensorischen) Symptome dieses Patienten war weitaus schneller als bei einer diabetischen Polyneuropathie zu erwarten wäre...

CSF parameters	Patient values	Normal values
Glucose	56 mg/dL	40-70 mg/dL
Protein	237 mg/dL	15-45 mg/dL
WBC count	2 cells/cumm	0-5 cells/cumm

5. **Gleichzeitiges Auftreten von immunvermittelter Thrombozytopenie und Myokarditis nach mRNA-1273 COVID-19-Impfung: Ein Fallbericht:**

<https://jkms.org/DOIx.php?id=10.3346/jkms.2022.37.e169>

<https://doi.org/10.3346/jkms.2022.37.e169>

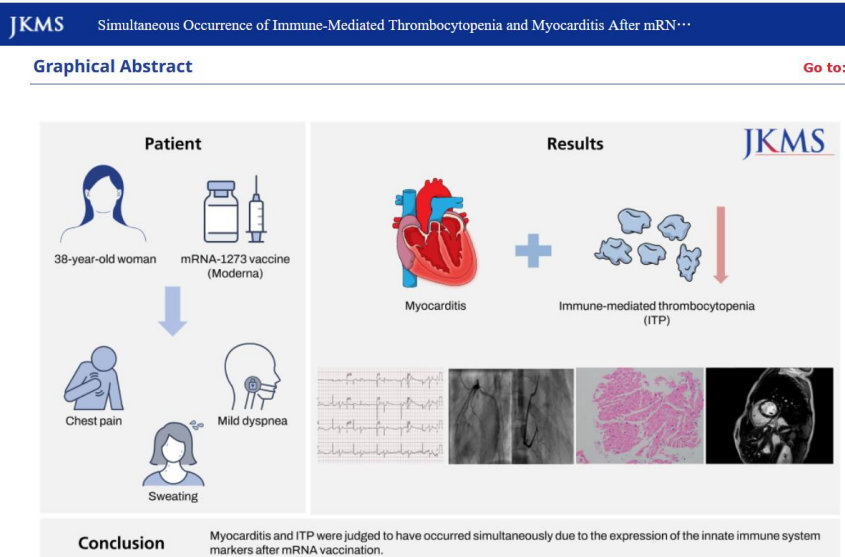
Fall einer 38-jährigen Frau.

Im Zuge der weltweiten Ausbreitung des Coronavirus 2 des schweren akuten respiratorischen Syndroms wurden mehrere Impfstoffe entwickelt; in jüngster Zeit werden Impfstoffe auf der Basis von Messenger-RNA (mRNA) weltweit eingesetzt. Die Inzidenz von Myokarditis nach einer mRNA-Impfung nimmt jedoch zu.

Obwohl die Ursache der Myokarditis noch nicht eindeutig geklärt ist, geht man davon aus, dass sie durch ein Problem im angeborenen Immunsystem verursacht wird. Eine immunvermittelte Thrombozytopenie (ITP) nach einer Impfung ist zwar selten, wurde aber berichtet und wird vermutlich ebenfalls durch denselben Mechanismus verursacht.

Wir berichten über den ersten Fall einer gleichzeitigen Myokarditis und ITP nach einer mRNA-Impfung. Eine **38-jährige Frau stellte sich mit Brustschmerzen, leichter Dyspnoe und Schweißausbrüchen nach einer Impfung mit dem mRNA-1273-Impfstoff (Moderna) 4 Tage vor der Einlieferung vor. Bei der Einlieferung in die Notaufnahme waren die Herzenzyme erhöht; ein vor 5 Monaten durchgeführter Bluttest ergab eine normale Thrombozytenzahl, bei der Einlieferung wurde jedoch eine schwere Thrombozytopenie festgestellt. Nach Verabreichung von intravenösem Immunglobulin verbesserte sich die Thrombozytenzahl; anschließend wurde bei der Endomyokardbiopsie eine Myokarditis festgestellt. Daher wurde davon ausgegangen, dass Myokarditis und ITP aufgrund der Expression der Marker des angeborenen Immunsystems nach der mRNA-Impfung gleichzeitig aufgetreten waren.**

Es wurde berichtet, dass diese Symptome häufiger nach der zweiten Dosis der mRNA-COVID-19-Impfung auftreten; in diesem Fall traten die Symptome jedoch nach der ersten Dosis auf. Daher sollten bei Auftreten von Blutergüssen, Purpura, Brustschmerzen oder Engegefühl in der Brust nach der Impfung Blutuntersuchungen und ein Elektrokardiogramm durchgeführt werden, um Myokarditis und ITP auch nach der ersten Impfdosis von COVID-19 zu diagnostizieren.



6. Akute Enzephalitis nach COVID-19-Impfung: Ein Fallbericht und Literaturübersicht

<https://www.tandfonline.com/doi/full/10.1080/21645515.2022.2082206>
<https://doi.org/10.1080/21645515.2022.2082206>

Impfstoffbedingte Immunreaktionen sind eine der Ursachen für Enzephalitis. Impfstoffe gegen das schwere akute respiratorische Syndrom Coronavirus 2 (SARS-CoV-2, COVID-19) wurden aufgrund der laufenden globalen Pandemie weltweit verabreicht; Fälle von SARS-CoV-2-impfungsbedingter Enzephalitis wurden kaum gemeldet. Bei einer 82-jährigen Frau wurde **nach ihrer ersten Impfung mit mRNA-1273 gegen SARS-CoV-2 eine akute Enzephalitis diagnostiziert.**

Die Patientin stellte sich fünf Tage nach der Impfung mit Fieber und **Kopfschmerzen** vor, gefolgt von einer Verhaltensänderung 17 Tage nach der Impfung. Elektroenzephalographische Aufzeichnungen zeigten fokale langsame Wellen in der rechten frontoparietalen Region. Die MRT des Gehirns zeigte eine Signalveränderung im rechten mittleren und hinteren Temporallappen. Die Liquoranalyse ergab leicht erhöhte Proteine. Sie sprach gut auf die Steroid-Impulstherapie an und erholte sich vollständig.

Der Schweregrad der Immunreaktion nach der COVID-19-Impfung kann durch eine angemessene Behandlung gemildert werden. Ärzte müssen nach einer Impfung auf eine Enzephalitis achten, um einen günstigen Ausgang zu gewährleisten.

Eine Enzephalitis nach einer Impfung tritt meist als ADEM* auf und hat eine niedrige Inzidenzrate von etwa 0,1 bis 0,2 pro 100 000 Personen. Da Impfungen gegen das Influenzavirus und die aktuelle COVID-19-Pandemie (SARS-CoV-2-Infektion) weit verbreitet sind, **häufen sich die Berichte über Enzephalitis nach Impfungen.**

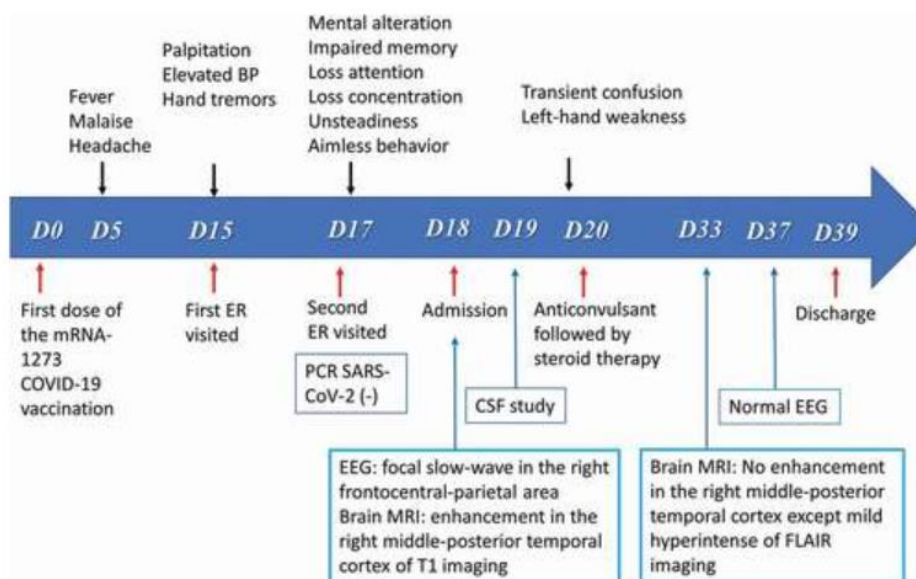
Die Pathogenese der Post-Impf-Enzephalitis ist auf molekulare Mimikry zurückzuführen. Die Ähnlichkeit zwischen bestimmten Elementen im Impfstoff und spezifischen menschlichen Proteinen führt zu einer Kreuzreaktivität des Immunsystems.

Eine Studie zur Antigen-Kreuzreaktivität deutet auf eine Mimikry des SARS-CoV-2-Spike-Proteins und des Myelin-Basisproteins hin, **was zu Autoimmunität führen kann. Darüber hinaus kann die Produktion von Zytokinen (d. h., Interleukin [IL]-1b, Tumor-Nekrose-Faktor [TNF]- α und G-CSF) bei inaktivierten Impfstoffen, Impfstoffformulierungen und Adjuvantien das angeborene Immunsystem stimulieren und die Produktion von entzündlichen Zytokinen induzieren, die für impfstoffbedingte Erkrankungen und mögliche neuroinflammatorische Störungen verantwortlich gemacht werden können.**

**Adem = Akute disseminierte Enzephalomyelitis bezeichnet eine Entzündung und Demyelinisierung im Hirn, bei der oft auch eine Entzündung im Rückenmark auftreten kann. In manchen Fällen kann auch der Optikusnerv betroffen sein. ADEM kann nach einer bakteriellen oder viralen Infektion (post-infektiös) oder nach einer Impfung (post-vakzinal) auftreten.*

(https://www.myelitis.de/?Myelitis_die_Erkrankung_Wichtige_Fachartikel_ADEM_%28Akute_disseminierte_Enzephalomyelitis%29)

Figure 1. Summarizes the timeline of clinical course and manifestations of the patient with post-vaccination encephalitis.



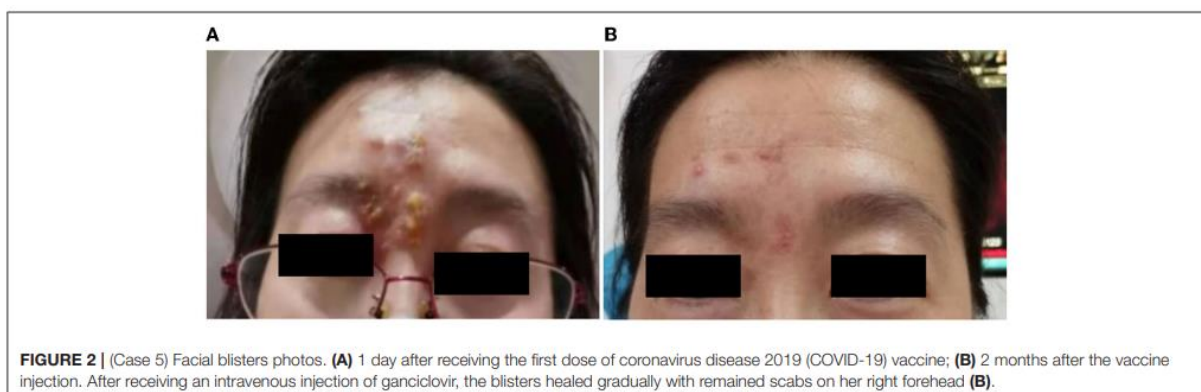
Sinovac:

1. 6 Fälle von unerwünschten Augenreaktionen nach der CovidImpfung (Sinovac):

<https://www.frontiersin.org/articles/10.3389/fmed.2021.823346/full>
<https://doi.org/10.3389/fmed.2021.823346>

Bei einem Patienten wurde eine Aderhautentzündung, bei 1 eine Uveitis, bei 4 eine Keratitis, bei 1 eine Skleritis, bei 1 eine akute Netzhautnekrose und bei 1 eine Iridozyklitis diagnostiziert.

Die mit dem Impfstoff in Verbindung gebrachten Augennebenwirkungen sollten in der medizinischen Fachwelt eingehend erörtert werden. Wir berichten über zwölf Augen von 9 Patienten, die zwischen März und August 2021 mit Augenbeschwerden nach der COVID-19-Impfung in der Abteilung für Augenheilkunde des Qilu-Krankenhauses der Universität Shandong vorgestellt wurden.



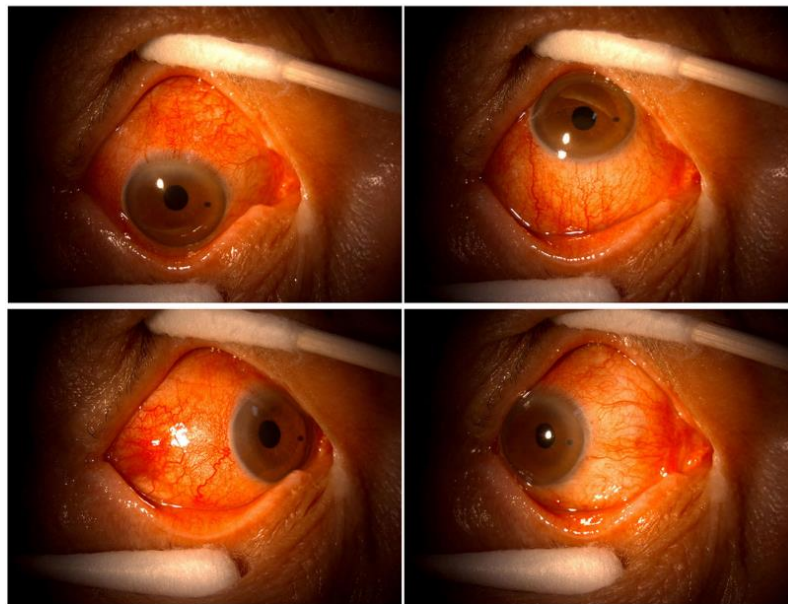


FIGURE 3 | (Case 6) Slit-lamp examination photos at the presentation.

... Ärzte sollten nach der Verabreichung von COVID-19 ein Auge auf die Nebenwirkungen am Auge haben...

2. Fulminanter Typ-1-Diabetes nach Covid-Impfung (Sinovac):

<https://www.sciencedirect.com/science/article/pii/S1262363622000076?via%3Dihub>
<https://doi.org/10.1016/j.diabet.2022.101324>

Ein 50-jähriger Mann. Hier berichten wir über den ersten Fall von **fulminantem Typ-1-Diabetes mellitus (FT1DM)** mit **vollständiger und irreversibler Zerstörung der Inselzellen** nach einer Impfung mit einem inaktivierten COVID-19-Impfstoff (CoronaVac®).

... die Impfung könnte bei Personen mit anfälligem genetischen Hintergrund eine Autoimmunität hervorrufen und eine irreversible Zerstörung der Beta-Inselzellen und FT1DM verursachen.

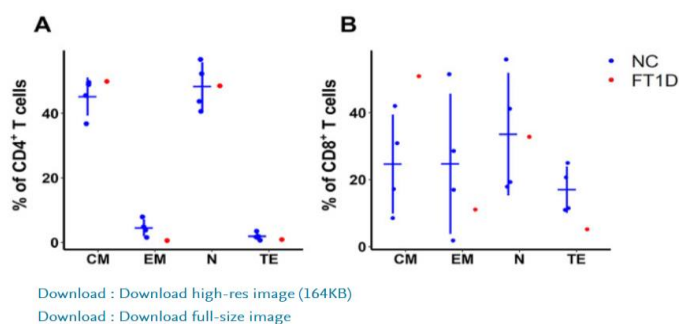


Fig. 1. Comparison of T lymphocyte subsets among groups. The percentage of central memory (CM) cells, effector memory (EM) cells, naïve (N) cells and terminal effector (TE) cells in CD4⁺ T cells (Panel A) or CD8⁺ T cells (Panel B) was compared between normal control (NC) group (n = 4) and the fulminant type 1 diabetes mellitus (FT1DM) patient. Graphs represent mean/group and error bars=standard deviation.

BBIBP-CorV:

[(auch **BIBP-CorV**, **Covilo** oder **Hayat-Vax**) ist ein SARS-CoV-2-Impfstoff des zum chinesischen Staatskonzerns Sinopharm gehörenden Beijing Institute of Biological Products. BBIBP-CorV ist ein Totimpfstoff. Er wird in verschiedenen Ländern in Asien, Südamerika, Afrika und Europa eingesetzt.)
Wikipedia]

1. Ausgedehnte zervikale Myelitis nach Covid-Impfung (BBIBP-CorV):

<https://www.sciencedirect.com/science/article/pii/S193004332100772X?via%3Dihub>
<https://doi.org/10.1016/j.radcr.2021.10.053>

... weitere Komplikationen im Zusammenhang mit diesen noch unbekanntem Impfstoffen treten auf. Bellsche Lähmung, Guillain-Barré-Syndrom, Schlaganfall und transversale Myelitis gehören zu den am häufigsten gemeldeten neurologischen Komplikationen

...Zusammenfassend betonen wir erneut, dass die Klinikmitarbeiter sich der Möglichkeit der **Entwicklung einer LTEM* nach verschiedenen COVID-19-Impfstoffen bewusst sein sollten....**

**LTEM = longitudinally extensive transverse myelitis Die Transverse Myelitis (Abkürzung TM; griechisch μυελός myelós „Mark“, gemeint ist Rückenmark, lateinisch transversus „querliegend, den Querschnitt betreffend“) ist eine seltene neurologische Erkrankung, die zu einer Gruppe von neuroimmunologischen Erkrankungen des zentralen Nervensystems gehört. (https://de.wikipedia.org/wiki/Transverse_Myelitis)*

304

RADIOLOGY CASE REPORTS 17 (2022) 303–305

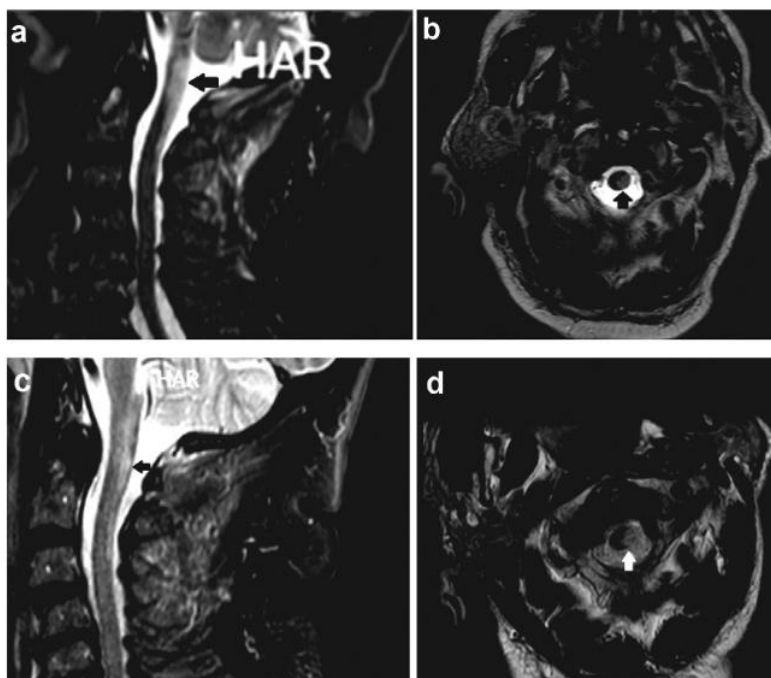


Fig. 1 – Cervical spinal cord T2-weighted MRI, disclosed a longitudinally extensive T2-hyperintense lesion in sagittal view (black arrow in A) without GAD enhancement (not shown here) from cervico-medullary junction to C3 level mostly on the left side of the cord in axial view (black arrow in B). Follow-up imaging after 2 weeks showed partial resolution of cervical spinal lesion in sagittal (black arrow in C) and axial (white arrow in D) views.

2. Bullöses Pemphigoid (eine Autoimmunerkrankung der Haut mit subepidermaler Blasenbildung) nach Covid-Impfung:

<https://onlinelibrary.wiley.com/doi/10.1111/dth.15595>

<https://doi.org/10.1111/dth.15595>

...Die BP ist die häufigste autoimmune subepidermale Blasenbildung der Haut. Bisher wurden nur etwa 20 neue Fälle von BP im **Zusammenhang mit den von Pfizer und Moderna hergestellten mRNA-basierten SARS-CoV-2-Impfstoffen** gemeldet....

...Nach unserem Kenntnisstand handelt es sich bei den hier beschriebenen Fällen um den ersten Bericht über **BP nach Verabreichung des inaktivierten Impfstoffs COVID-19** in China. **Einige wenige Fälle von BP wurden im Zusammenhang mit anderen Impfstoffen berichtet, u. a. mit Schweinegrippe- und Tollwutimpfstoffen, was darauf hindeutet, dass eine Impfung zur Zerstörung der Basalmembranstruktur führen kann...**

...Wenn Patienten nach der COVID-19-Impfung Blasen entwickeln, sollten Dermatologen diese mögliche Komplikation berücksichtigen...

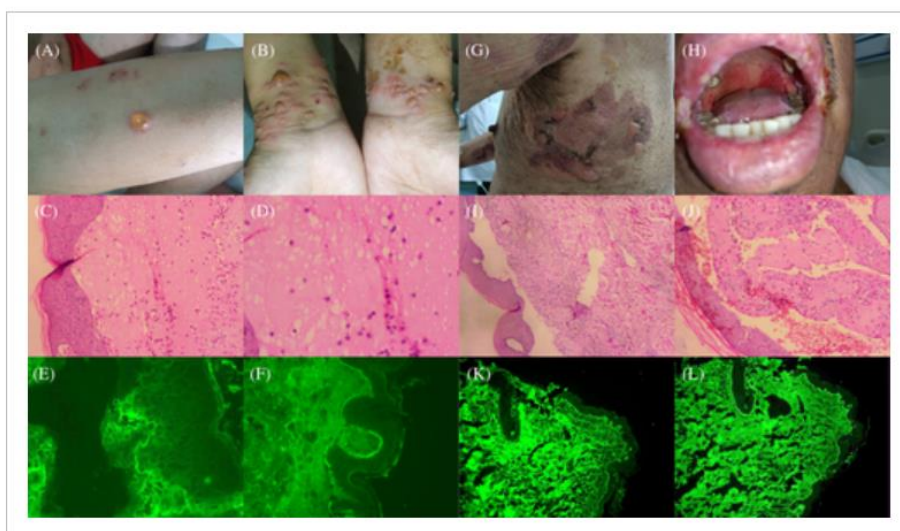


FIGURE 1

[Open in figure viewer](#)

[PowerPoint](#)

(A,B) Blisters, (C) subepidermal bulla (original magnification $\times 40$), (D) eosinophilic infiltration at the epidermis–dermis junction (original magnification $\times 100$), (E,F) Linear basal deposition of IgG and C3, (G) Blisters on the diffuse erythema, (H) oral ulcer, (I) Subepidermal blister (original magnification $\times 40$), (J) inflammatory infiltrate in the blister and dermis adjacent to the blister (original magnification $\times 100$), (K,L) IgG and C3 deposition at the basement membrane zone.

3. Wahrscheinliche Vogt-Koyanagi-Harada-Krankheit nach COVID-19-Impfung: Fallbericht und Literaturübersicht:

<https://www.mdpi.com/2076-393X/10/5/783/htm>

<https://doi.org/10.3390/vaccines10050783>

Die VKH-Krankheit ist eine Multisystemerkrankung, die durch eine bilaterale granulomatöse

Panuveitis* gekennzeichnet ist, die häufig mit neurologischen, auditiven und integumentären* Manifestationen einhergeht. Sie wird typischerweise in vier aufeinander folgende Stadien mit unterschiedlichen klinischen Manifestationen eingeteilt: das Prodromalstadium, das akute Stadium, das chronische Rekonvaleszenzstadium und das chronisch-rezidivierende Stadium. Die Ätiologie und Pathogenese der VKH-Krankheit müssen noch weiter erforscht werden.

In der vorliegenden Studie berichten wir über einen 33-jährigen Chinesen, **der nur einen Tag nach seiner ersten Dosis eines inaktivierten COVID-19-Impfstoffs eine wahrscheinliche Vogt-Koyanagi-Harada (VKH)-Erkrankung entwickelte**, ohne dass systemische Symptome auftraten. **Seine Anamnese war mit Ausnahme von Bluthochdruck unauffällig**. Obwohl der Patient erfolgreich mit oralem Prednison behandelt wurde, entwickelte sich die VKH-Krankheit vier Monate nach ihrem Ausbruch zum chronischen Stadium mit Depigmentierung der Augen.

Anhand ähnlicher Fälle, über die bereits berichtet wurde, erörtern und fassen wir die gemeinsamen Merkmale der VKH-Erkrankung im Zusammenhang mit Impfstoffen gegen SARS-CoV-2 sowie die möglichen Mechanismen hinter diesem Phänomen zusammen. Obwohl die Kausalität unklar ist, sollten Augenärzte und Allgemeinmediziner auf diese mögliche unerwünschte Wirkung auf die Augen nach der COVID-19-Impfung aufmerksam gemacht werden.

**Panuveitis = Die Panuveitis ist eine Form der Uveitis, bei der alle Komponenten der Uvea (mittlere Augenhaut) betroffen sind. Die Entzündung des Auges erstreckt sich von der Vorderkammer, über den Glaskörper und die Aderhaut bis hin zur Retina (<https://flexikon.doccheck.com/de/Panuveitis>)*

integumentären

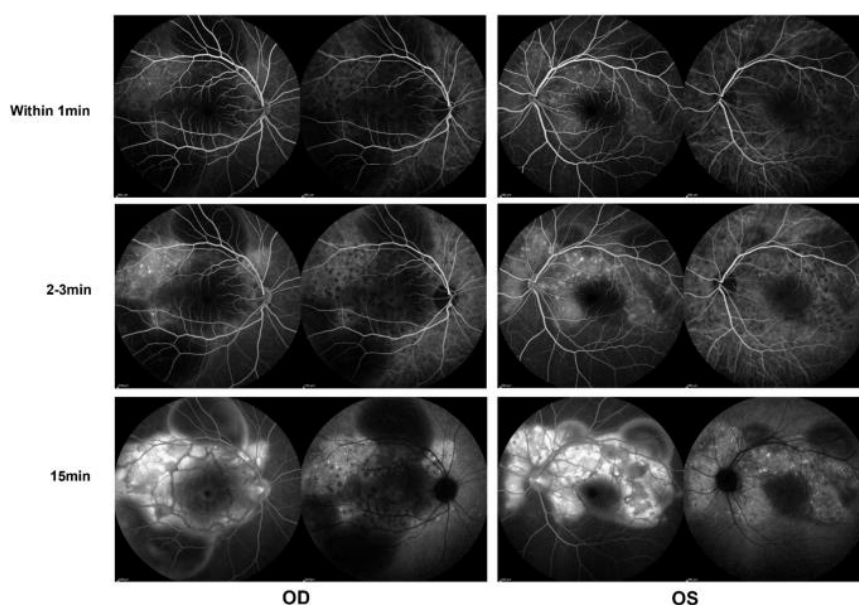


Figure 2. Indocyanine green angiography (ICGA) and fluorescein angiography (FA) (Heidelberg) during the first evaluation, showing early choroidal perfusion inhomogeneity, dot hyperfluorescence, and multiple areas of pinpoint hyperfluorescent foci with later-phase pooling OU.

Impfstoff nicht angegeben/verschiedene Impfstoffe:**1. Akute Myokarditis nach Covid-Impfung:**

<https://academic.oup.com/ehjcr/article/6/1/ytab534/6497783?login=false>

Fall eines **26-jährigen** Mannes. ...Der Patient war ein medizinischer Fachmann...

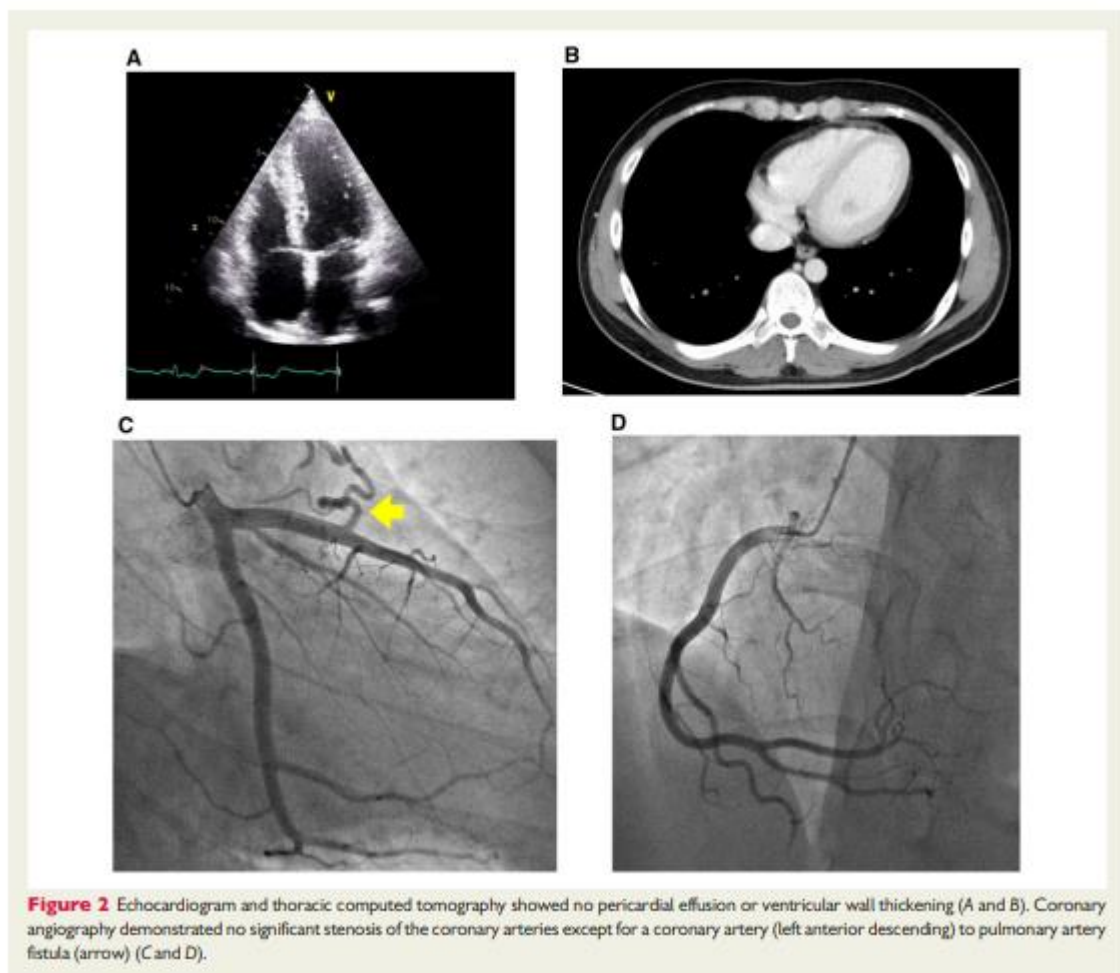
Später entwickelte er eine "posttraumatische Belastungsstörung-ähnliche Depression, die als unerwünschte Komplikation des Impfstoffs auftreten kann".

Lernpunkte

- Mit der Zunahme der Impfungen gegen die Coronavirus-Krankheit 2019 (COVID-19) haben auch die Berichte über unerwünschte Wirkungen zugenommen.
- Wir sollten uns darüber im Klaren sein, dass eine **akute Myokarditis nach Verabreichung des COVID-19-Impfstoffs auch bei gesunden jungen Männern ohne Immunanomalien auftreten kann**
- Die kardiale Magnetresonanztomographie ist bei der Diagnose einer akuten Myokarditis hilfreich.

4

M. Ohnishi et al.

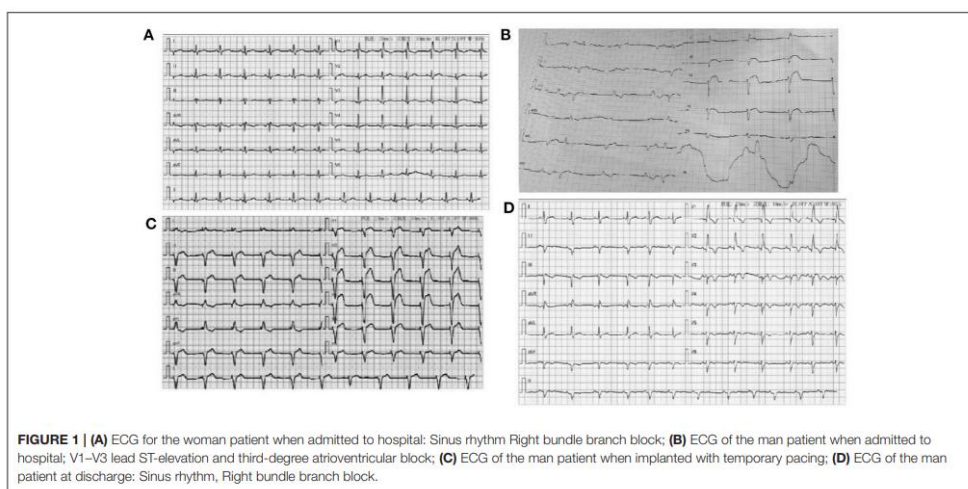


2. Fulminante Myokarditis bei zwei Probanden am Tag nach Verabreichung der ersten Dosis des Covid-Impfstoffs:

<https://www.frontiersin.org/articles/10.3389/fcvm.2021.769616/full>

<https://doi.org/10.3389/fcvm.2021.769616>

... **Impfstoff-bezogene Nebenwirkungen sollten weiter untersucht werden** ... Diese Ergebnisse deuten auf eine neuartige Pathogenese der Myokarditis hin, die darauf hinweist, dass dieser seltenen, aber **tödlichen Komplikation der COVID-19-Impfung mehr Aufmerksamkeit geschenkt** werden sollte.



3. 10 Fälle von durch Covid-Impfung induzierter Myokarditis (Durchschnittsalter: 23 Jahre, Spanne 18-45 Jahre):

[https://www.cicopen.ca/article/S2589-790X\(22\)00022-1/fulltext](https://www.cicopen.ca/article/S2589-790X(22)00022-1/fulltext)

DOI:<https://doi.org/10.1016/j.cjco.2022.01.007>

Im Folgenden wird **eine Fallserie von 10 Personen mit COVID-19-Impfstoff-bedingter Myokarditis** vorgestellt, die durch kardiale Magnetresonanztomographie bestätigt wurde. In dieser Kohorte überwiegend **männlicher Patienten mit einem Durchschnittsalter von 23 Jahren** traten Brustbeschwerden und positive kardiale **Biomarker im Median 3 Tage nach der zweiten COVID-19-Impfdosis** auf. Obwohl die systolische Funktion bei der nichtinvasiven kardialen Bildgebung relativ gut erhalten war, wurde bei der kardialen Magnetresonanztomographie eine verzögerte Anreicherung festgestellt, die eine Myokarditis bestätigte.

Ähnlich wie frühere Fallserien bestätigen unsere Ergebnisse, dass die **durch den COVID-19-Impfstoff verursachte Myokarditis überproportional häufig junge Männer betrifft**, und zwar hauptsächlich nach der zweiten Impfdosis.

In Phase-I/II-Studien wurde nach der zweiten Impfstoffdosis eine stärkere immunologische Reaktion beobachtet, was dieses Ergebnis erklären könnte.

Die Überrepräsentation der männlichen Fälle hängt wahrscheinlich mit einem komplexen Zusammenspiel zwischen geschlechtsspezifischen Unterschieden bei hormonellen Faktoren zusammen, einschließlich einer **Rolle von Testosteron** bei der Hemmung entzündungshemmender Zellen und der Stimulierung einer Th1-Immunantwort.

Die Tatsache, dass es sich bei 2 der Patienten in unserer Fallserie um weiblich-männliche Transgender-Patienten handelt, die eine Testosterontherapie erhielten, unterstützt diese Theorie.

Bews et al.
COVID-19 Vaccine-Related Myopericarditis

499

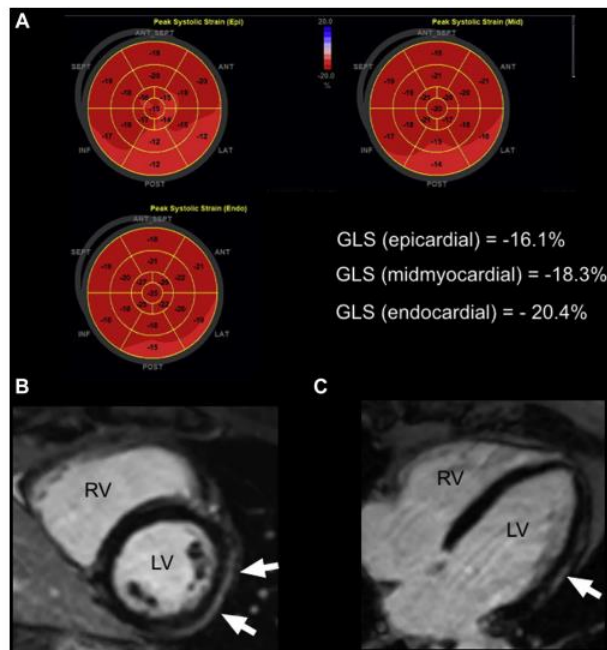


Figure 1. (A) Representative 2-dimensional strain image bullseye plots for epicardial, midmyocardial, and endocardial segments of the left ventricle. (B) Short-axis phase-sensitive reconstructed inversion recovery image through the mid-ventricle at the level of the papillary muscles, demonstrating subepicardial delayed enhancement (arrows) of the lateral (LAT) wall. (C) Long-axis phase-sensitive reconstructed inversion recovery image demonstrating subepicardial delayed enhancement (arrow) of the LAT wall. ANT, anterior; GLS, global longitudinal strain; INF, inferior; LV, left ventricle; POST, posterior; RV, right ventricle; SEPT, septal.

4. Lymphadenopathie nach Covid-Impfung mit erhöhter FDG-Aufnahme:

<https://onlinelibrary.wiley.com/doi/10.1002/jmv.27599>

<https://doi.org/10.1002/jmv.27599>

Eine häufig berichtete Nebenwirkung ist die Lymphadenopathie nach einer COVID-19-Impfung.

Unsere Ergebnisse zeigen, dass die **Lymphadenopathie nach COVID-19-Impfungen möglicherweise häufiger auftritt als bisher angenommen**. - Der genaue Mechanismus ... ist noch unklar.

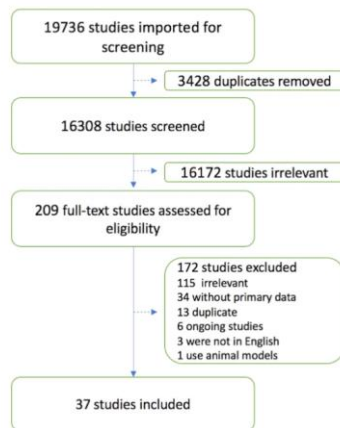


FIGURE 1 Screening and study selection protocol

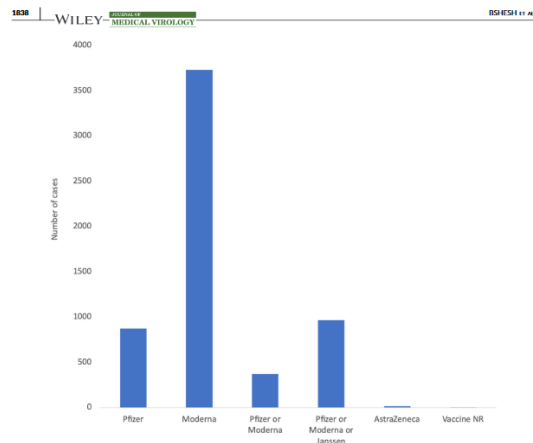


FIGURE 3 Number of lymphadenopathy cases reported following each type of COVID-19 vaccine. The highest number of cases were reported after taking the Moderna vaccine as reported by the included studies including clinical trials. COVID-19, coronavirus disease 2019

5. 3 Fälle von transversaler Myelitis, chronisch entzündlicher demyelinisierender Polyneuropathie und Sehnervenentzündung nach Covid-Impfung:

<https://www.mdpi.com/2035-8377/13/4/61/htm>

<https://doi.org/10.3390/neurolint13040061>

... Da die Impfstoffe schnell für den Einsatz in Notfällen entwickelt wurden, ist das kurz- und langfristige Sicherheitsprofil ein Bereich, der Anlass zur Sorge gibt... Das Ziel dieses Artikels ist es, die veröffentlichte Literatur zu neurologischen Komplikationen nach der COVID-19-Impfung umfassend zu überprüfen und die Ergebnisse der Neurobiologie von drei Fällen für eine frühzeitige Diagnose und Behandlung zu charakterisieren.

... Ergebnisse: Die Literaturschau ergab mehrere neurologische Komplikationen nach der Impfung, darunter zerebrale Sinusvenenthrombose, transversale Myelitis, Guillain-Barré-Syndrom und Sehnervenentzündung, um nur einige zu nennen. Die Ergebnisse der Patientenfälle stimmten mit den in der Literatur dokumentierten Ereignissen überein.

Schlussfolgerungen: Wir stellen eine Fallserie mit einer gründlichen Literaturübersicht vor, in der unerwünschte neurologische Wirkungen nach einer COVID-19-Impfung dokumentiert sind. Unsere Falldarstellungen und die Literaturübersicht unterstreichen die Bedeutung der Neurobiologie bei der Diagnose von Nebenwirkungen nach einer COVID-19-Impfung. Die MRT-Bildgebung ist ein wichtiges Instrument, das bei Patienten mit ungeklärten neurologischen Symptomen nach einer COVID-19-Impfung für eine genaue Diagnose in Betracht gezogen werden sollte....

... Unerwünschte Reaktionen können bei der Verabreichung eines jeden Impfstoffs auftreten. Nach der COVID-19-Impfung wurden mehrere neurologische Erscheinungen gemeldet. Das National Board of UK and Vaccine Adverse Event Reporting System (VAERS), das von der CDC und der FDA verwaltet wird, hat über transversale Myelitis, GBS, Bell'sche Lähmung, zerebrale Venenthrombose und Schlaganfall nach Verabreichung des Impfstoffs von Pfizer-BioNTech BNT162b, Moderna mRNA-1273 Oxford-AstraZeneca und Janssen (Johnson & Johnson) berichtet. Komplikationen und Behandlungsergebnisse von Komplikationen wurden weiter erforscht....

Neurology. 2021; 95(1):1-13

624

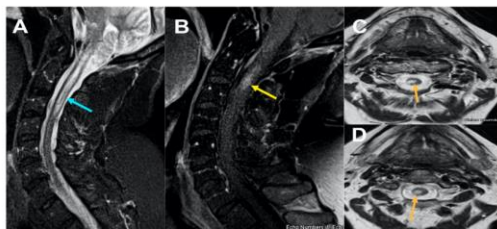


Figure 1. MRI Cervical spine Figure 1, sagittal STIR (short tau inversion recovery) images (A); sagittal T1 post contrast (B) and axial T2 weighted images at C2 and C3 level (C) and (D) reveals ill-defined long segment signal alteration with mild cord expansion extending from C1-C3 level (yellow arrow) (A) with corresponding hyperintensity on axial images (C) and (D) and abnormal enhancement on post contrast at C2 level (B) (yellow arrow).

A 41-year-old male presented to the ED post-COVID-19 vaccination (Johnson & Johnson vaccine) with complaints of generalized weakness, difficulty ambulating two weeks post-vaccination. On physical examination MRC grade 4/5 in lower extremity throughout. Reflexes were absent. Upon admission, MRI of the brain, lumbar spine, and cervical spine without contrast were unremarkable. CSF revealed increased protein, normal cell count, and albumino cytological dissociation. EMG/NCS revealed findings consistent with demyelinating polyneuropathy. The patient was treated with and responded well to IVIG. At a two-month follow-up, the patient stated he was ambulating with assistance. Follow-up lumbosacral-spinal MRI imaging with/without contrast revealed thickened cauda equina nerves. These findings raised concern for disease progression to chronic inflammatory demyelinating polyneuropathy (CIDP) (Figure 2).

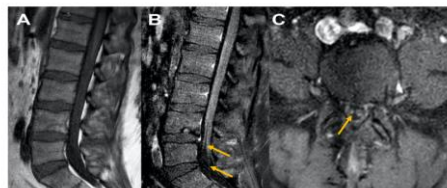

Figure 2. MRI Lumbar spine Figure 2, sagittal T1 plain (A) and corresponding sagittal post contrast T1 (B) and axial cuts at L5 level (C) reveal normal appearing disc and facets. Figure 1A; cauda equina nerve roots are thickened with no abnormal enhancement consistent with chronic inflammatory demyelinating polyneuropathy (B) and (C).

6. 32 Fälle von Demyelinisierung des zentralen Nervensystems* nach Covid-Impfung:

[https://www.jni-journal.com/article/S0165-5728\(21\)00292-7/fulltext](https://www.jni-journal.com/article/S0165-5728(21)00292-7/fulltext)

DOI: <https://doi.org/10.1016/j.neuroim.2021.577765>

-Eine systematische Überprüfung von Fällen von ZNS-Demyelinisierung im Zusammenhang mit COVID-19-Impfstoffen bis zum 30. September 2021.

-Es wurden insgesamt 32 Fälle identifiziert, die nach allen Arten von zugelassenen Impfstoffen auftraten, die meisten davon nach der ersten Dosis.

-Bei den mRNA-basierten Impfstoffen traten die meisten Demyelinisierungsfälle auf, gefolgt von viralen Vektor- und inaktivierten Impfstoffen.

Ergebnisse: Es wurden insgesamt 32 Fälle identifiziert, wobei Frauen überwogen (68,8 %) und das Durchschnittsalter bei 44 Jahren lag. Elf Fälle wurden nach einem Impfstoff von Pfizer gemeldet, acht nach einem Impfstoff von AstraZeneca, sechs nach einem Impfstoff von Moderna, fünf nach einem Impfstoff von Sinovac/Sinopharm und je einer nach einem Impfstoff von Sputnik und Johnson&Johnson.

Die Mehrzahl der Fälle (71,8 %) trat nach der ersten Impfstoffdosis auf, wobei sich die neurologischen Symptome im Durchschnitt nach 9 Tagen manifestierten. **Am häufigsten wurden eine transversale Myelitis (12/32) und MS-ähnliche [Multiple Sklerose] Bilder (Erstdiagnose oder Rückfall) in weiteren 12/32 Fällen gemeldet, gefolgt von ADEM*-ähnlichen (5/32) und NMOSD*-ähnlich (3/32) Präsentationen.** In 17/32 (53,1 %) Fällen wurde über eine frühere immunvermittelte Krankheit berichtet.

Die mRNA-basierten Impfstoffe führten zu den meisten demyelinisierenden Syndromen (17/32), gefolgt von viralen Vektorimpfstoffen (10/32) und inaktivierten Impfstoffen (5/32). Die meisten MS-ähnlichen Episoden (9/12) wurden durch mRNA-basierte Impfstoffe ausgelöst, während TM sowohl nach viralen Vektor- als auch nach mRNA-basierten Impfstoffen auftrat

Bei unserer Überprüfung wurde über ZNS-Demyelinisierungen nach allen Arten von zugelassenen COVID-19-Impfstoffen berichtet (zum Zeitpunkt der Erstellung dieses Berichts war kein Impfstoff auf Proteinbasis zugelassen).

Neurologische Symptome traten in den meisten Fällen innerhalb der ersten 1-2 Wochen auf... **Darüber hinaus wurden die TM Fälle sowohl mit viralen Vektor- als auch mit mRNA-basierten Impfstoffen in Verbindung gebracht** (50 % bzw. 41,6 %), im Gegensatz zu früher

veröffentlichten Daten, die TM nur auf virale Vektorimpfstoffe beschränkten (Lu et al., 2021a)...

...Der genaue Mechanismus der Demyelinisierung nach COVID-19-Impfstoffen ist nach wie vor schlecht verstanden, es wird jedoch postuliert, dass eine Kombination von impfstoffbezogenen Faktoren, zusätzlich zur Anfälligkeit der Patienten, beteiligt sein könnte...

***Demyelinisierung des zentralen Nervensystems:** Unter einer demyelinisierenden Erkrankung oder Entmarkungskrankheit versteht man eine Schädigung des Nervensystems, bei der Nervenzellen ihre Myelinhüllen verlieren, wodurch sie in der Regel unfähig werden, ihre normale Funktion auszuüben. Im Zentralnervensystem kann sich ein solcher Vorgang als Verlust von weißer Substanz zeigen und wird daher als Entmarkung bezeichnet.

(https://de.wikipedia.org/wiki/Demyelinisierende_Erkrankung)

ADEM = [Akute disseminierte Enzephalomyelitis ist eine seltene Art von Entzündung, die das Gehirn und das Rückenmark befällt, meist bei Kindern. Sie schädigt die Beschichtung, die die Nervenfasern schützt, das so genannte Myelin.

NMOSD = Neuromyelitis optica spectrum disorders betrifft das Rückenmark und die Sehnerven (Nerven, die visuelle Botschaften zum und vom Gehirn übertragen). Zu den Symptomen gehören Schmerzen, Schwäche, Darm- und Blasenprobleme und vorübergehender Sehverlust.

TM = Transverse Myelitis eine Entzündung des Rückenmarks, des Teils des zentralen Nervensystems, der Impulse vom Gehirn an die Nerven im Körper weiterleitet. Das Rückenmark leitet auch sensorische Informationen an das Gehirn zurück. Der Begriff "Myelitis" bezieht sich auf die Entzündung des Rückenmarks; "transversal" bezieht sich auf das Muster der Gefühlsveränderungen - oft ist ein bandförmiges Gefühl quer über den Körperstamm vorhanden, mit Gefühlsveränderungen darunter. Die Symptome können plötzlich (über einen Zeitraum von Stunden) oder über Tage oder Wochen auftreten und umfassen: Schmerzen, Empfindungsstörungen, Schwäche in den Beinen und möglicherweise in den Armen sowie Blasen- und Darmprobleme.


Journal of Neuroimmunology 362 (2022) 577765



Contents lists available at ScienceDirect

Journal of Neuroimmunology

journal homepage: www.elsevier.com/locate/jneuroim



Review Article

A systematic review of cases of CNS demyelination following COVID-19 vaccination

Ismail Ibrahim Ismail^{a,*,1}, Sara Salama^{b,1}

^a Department of Neurology, Ibn Sina Hospital, Kuwait

^b Department of Neurology and Psychiatry, University of Alexandria, Alexandria, Egypt



➔ Zu dieser Thematik der teils gravierenden neurologischen Schäden findet sich nicht nur eine Vielzahl an beschriebenen Fällen, sondern auch an Publikationen! Wir möchten als Beispiel auf die folgende verweisen:

Neurologische Nebenwirkungen der SARS-CoV-2-Impfung

<https://onlinelibrary.wiley.com/doi/10.1111/ane.13550>
<https://doi.org/10.1111/ane.13550>

Und möchten an dieser Stelle auch beispielhaft auf das in der mündlichen Verhandlung erwähnte Thema „Kopfschmerzen“ hinweisen. Nicht nur in dieser Publikation zeigt sich, wie ernstzunehmend das Symptom „Kopfschmerz“ ist, ist es doch ein Symptom, das auch schwerwiegende Schäden anzeigen kann!

... **Kopfschmerzen** sind die bei weitem häufigste neurologische Nebenwirkung der SARS-CoV-2-Impfung und treten bei allen zugelassenen Impfstoffen auf. In den meisten Fällen beginnen die Kopfschmerzen innerhalb weniger Stunden nach der Impfung und verschwinden spontan innerhalb von 48 Stunden. Es wurde jedoch ein subakuter Kopfschmerztyp beschrieben, der im Durchschnitt **8 Tage nach der Impfung** auftritt und **häufig mit VST [venösen Sinusthrombosen]** assoziiert ist. Die Ursache von **Kopfschmerzen nach einer SARS-CoV-2-Impfung** bleibt spekulativ, aber im Allgemeinen kann es sich um Spannungskopfschmerzen aufgrund von Stress, **aufgrund von intrazerebralen Blutungen (ICB) oder subarachnoidalen Blutungen (SAB), aufgrund von Vasospasmen wie bei einer SAB oder einem reversiblen zerebralen Vasokonstriktionssyndrom (RCVS) oder aufgrund von VST** handeln. Da eine VST häufig mit einem ischämischen Schlaganfall, einer ICB oder einer SAB einhergeht, können die Kopfschmerzen bei Patienten mit einer VST multikausal bedingt sein. Donnerschlagkopfschmerzen treten typischerweise bei SAB oder RCVS auf...

[Anm.: Hirntumore die ggf. impfstoffinduziert sein könnten, könnten sich zum Beispiel auch mit dem Symptom „Kopfschmerz“ bemerkbar machen!]

FINSTERER



TABLE 1 Neurological side effects of SARS-CoV-2 vaccines as per the end of September 2021

NAR	NOP	Vaccine type	Outcome	Reference
Headache	3051	AZV, Pfizer	CR	6,7
GBS	389	AZV, Pfizer, JJ	CR, PR	4,9
VST	312	vector-based, AZB, JJ	nr	16,17
Transverse myelitis	11	AZV, Moderna, JJ Sinovac	PR, CR, nr	12,13,19-26
Facial nerve palsy	4	AZV, Pfizer Bharat Biotech	CR, PR	15,20,27 14
Small fiber neuropathy	3	Moderna, Pfizer	CRm PR, nr	28
Autoimmune encephalitis	3	ATV	PR	29
RCVS	2	Moderna	CR	[Personal communication]
Multiple sclerosis	2	Moderna, Pfizer	nr	30
Neuromyelitis optica	2	Pfizer, vector based	CR	30,31
Ischemic stroke	1	AZV	PR	20
ICB	1	Pfizer	PR	32
Tolosa-Hunt syndrome	1	nr	PR	33
Hypophysitis	1	Moderna	CR	34
Epilepsy	1	Moderna	CR	35
Hyperactive encephalopathy	1	Moderna	PR	36
ADEM	1	Pfizer	PR	37

Abbreviations: ADEM, acute disseminated encephalomyelitis; AZV, AstraZeneca vaccine; CR, complete recovery; ICB, intracerebral bleeding; JJ, Johnson & Johnson vaccine; NAR, neurological adverse reaction; nr, not reported; PR, partial recovery; RCVS, reversible cerebral vasoconstriction syndrome; VST, venous sinus thrombosis.

7. Die Blutviskosität nimmt nach der Covid-Impfung zu:

<https://journals.sagepub.com/doi/full/10.1177/10760296211020833>
<https://doi.org/10.1177/10760296211020833>

... Diese unerwünschte Wirkung nach der Impfung ist ein wichtiger Aspekt. Das **Blutgerinnsel nach der Impfung ist ein wichtiges klinisches Problem**, das bei einigen Impfungen auftritt. Die Ursache des Blutgerinnsels nach der Impfung ist nicht bekannt. Es wird vermutet, dass das Problem auf einen **immunpathologischen Prozess** zurückzuführen sein könnte...

...Nach dieser vorläufigen mathematischen Modellstudie ist eine geschlossene Überwachung für das Problem der Hyperviskosität nach der COVID-19-Impfung erforderlich....

...Zusammenfassend lässt sich sagen, dass die vorliegende Arbeit eine relative Neuheit darstellt, die sich auf die Viskosität nach der COVID-19-Impfung konzentriert, jedoch bedarf es einer randomisierten kontrollierten Studie, um dies zu beweisen...

Expected Viscosity After COVID-19 Vaccination, Hyperviscosity and Previous COVID-19

Clinical and Applied
Thrombosis/Hemostasis
Volume 27: 1-2
© The Author(s) 2021
Article reuse guidelines:
sagepub.com/journals-permissions
DOI: 10.1177/10760296211020833
journals.sagepub.com/home/cat
SAGE

Beuy Joob, PhD¹ , and Viroj Wiwanitkit, MD²

Keywords

COVID-19, vaccine, viscosity

Date received: 16 March 2021; revised: 18 April 2021; accepted: 10 May 2021.

8. Thyreotoxikose* nach Covid-Impfung:

<https://link.springer.com/article/10.1007/s40618-022-01739-0>

8 Fälle. **Beschreibung einer Fallserie von Thyreotoxikose, die wahrscheinlich durch die SARS-CoV-2-Impfung ausgelöst wird und um vor diesem möglichen Zusammenhang zu warnen.** Um über klinische, labortechnische und bildgebende Befunde und Bereitstellung weiterer Informationen, die mit den zugrunde liegenden Mechanismen in Einklang stehen, zu berichten....

Ergebnisse: Wir berichten über 8 Fälle mit Thyreotoxikose nach SARS-CoV-2-Impfung. 4 Fälle von Morbus Basedow (GD), 2 Fälle von subakuter schmerzhafter Thyreoiditis (SAT), 1 Fall von gleichzeitiger GD und SAT und 1 Fall von atypischer subakuter Thyreoiditis. Fünf Patienten erhielten den mRNA-Impfstoff BNT162b2, 3 Patienten den mRNA-Impfstoff 1273. Das Auftreten der Symptome nach der Impfung lag bei sechs von acht Patienten zwischen 10 und 14 Tagen und bei zwei Patienten zwischen 7 und 8 Wochen....

Schlussfolgerungen: Es wurden mehrere Hypothesen vorgeschlagen, um den möglichen **Zusammenhang zwischen der SARS-CoV-2-Impfung und der Thyreotoxikose** zu erklären, darunter die Überstimulation des Immunsystems, die molekulare Mimikry und das durch Adjuvantien induzierte Autoimmun-/Autoinflammationssyndrom (ASIA). **Wir sollten Schilddrüsenstörungen bei Patienten, die gegen SARS-CoV-2 geimpft werden, größere Aufmerksamkeit widmen.**

**Thyreotoxikose: Thyreotoxikose ist ein Begriff, der beschreibt, was passiert, wenn ein Überschuss an Schilddrüsenhormonen im Körper vorhanden ist. Menschen mit Thyreotoxikose können auch einen niedrigen Spiegel des schilddrüsenstimulierenden Hormons (TSH) im Blut haben. <https://www.verywellhealth.com/thyrotoxicosis-5081292>*

Thyrotoxicosis following SARS-COV-2 vaccination: a case series and discussion

B. Pla Peris¹ · A. Á. Merchante Alfaro^{1,2} · F. J. Maravall Royo^{1,2} · P. Abellán Galiana^{1,3} · S. Pérez Naranjo¹ · M. González Boillos¹

Received: 8 December 2021 / Accepted: 30 December 2021 / Published online: 11 January 2022
© Italian Society of Endocrinology (SIE) 2022

Abstract

Aim To describe a case series of thyrotoxicosis likely triggered by SARS-CoV-2 vaccination and to warn physicians about this potential correlation. To report clinical, laboratory and imaging findings and provide further information that goes in line with the underlying mechanisms.

Methods Single-center case series based on all the information collected in the hospital medical records, as well as the temporal sequence between the onset of symptoms and COVID-19 vaccination.

Results We report 8 cases with thyrotoxicosis after SARS-CoV-2 vaccination. 4 cases of Graves' disease (GD), 2 cases of subacute painful thyroiditis (SAT), 1 case of concurrent GD and SAT and 1 case of atypical subacute thyroiditis. Five patients received BNT162b2 mRNA vaccine, 3 patients 1273 mRNA vaccine. The onset of symptoms following vaccination ranged from 10 to 14 days in six of eight patients and from 7 to 8 weeks in two patients.

Conclusions Several hypotheses have been proposed to explain the potential correlation between SARS-CoV-2 vaccination and thyrotoxicosis, including immune system hyper-stimulation, molecular mimicry and Autoimmune/Autoinflammatory Syndrome Induced by Adjuvants (ASIA). **We should pay greater attention to thyroid disorders in patients receiving vaccine against SARS-CoV-2.**

9. Drei Fälle von Autoimmunhepatitis (AIH) nach COVID-Impfung:

<https://www.sciencedirect.com/science/article/pii/S2210740121002199?via%3Dihub>
<https://doi.org/10.1016/j.clinre.2021.101841>

Einer der Patienten starb an Leberversagen und Sepsis.

... Wir berichten hier über drei Fälle von 80, 73 und 68 Jahre alten Frauen, **die nach der COVID 19-Impfung eine schwere AIH** entwickelten, ohne dass eine Autoimmunerkrankung vorlag. Der erste Fall erhielt zwei Dosen des Impfstoffs von **Pfizer-BioNTech**, der zweite eine Dosis von **Moderna** und der dritte eine Dosis des Impfstoffs Covid 19 von **AstraZeneca**.

Die AIH setzte rasch ein, und die **Diagnose der Hepatitis** wurde 10, 21 bzw. 20 Tage nach der Impfung gestellt. Die ersten klinischen Symptome waren ähnlich: Asthenie, Juckreiz und Gelbsucht, und die körperliche Untersuchung war normal. Die ersten Bluttests zeigten eine **schwere akute Hepatitis** mit einem Gesamtbilirubin von 78, 334 und 752 µmol/L; AST von

583, 1163 und 2314 UI/L; ALT von 541, 1027 bzw. 2029 UI/L bei den drei Patienten. Der INR-Wert war in den ersten beiden Fällen normal, lag aber im letzten Fall bei 2,37. Das Screening auf virale Hepatitis war negativ (Hepatitis A, B, C, E-Virus, CMV, HSV, EBV). Ceruloplasmin, Serumkupfer, Alpha-1-Antitrypsin und TSH waren alle normal. **Keiner der Patienten trank Alkohol oder hatte Reisen unternommen oder intravenöse Drogen oder pflanzliche Präparate eingenommen...**

...Die dritte Patientin hatte einen schlechten klinischen und biologischen Verlauf mit hepatischer Enzephalopathie und Leberversagen (Gesamtbilirubin: 820 µmol/L; INR von 3), was eine dringende Listung zur Lebertransplantation erforderte; sie starb 3 Tage später an Leberversagen und Sepsis...

D. Erard, F. Villeret, P.-M. Lavrut et al.

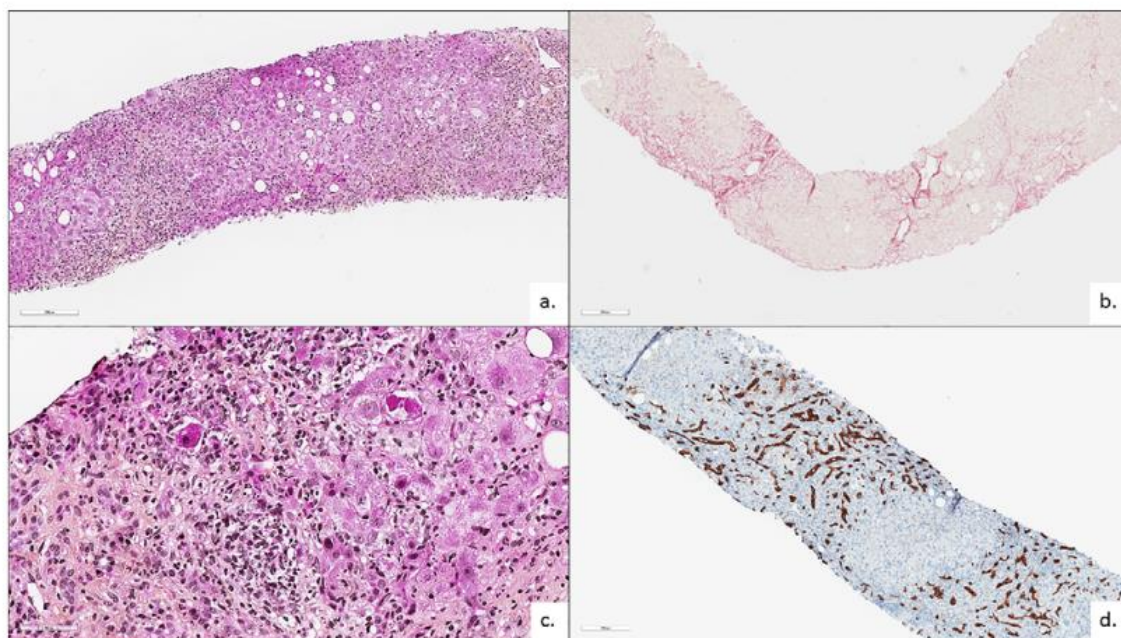


Fig. 1 Histological description of AIH

Figure 1: Histological and immunochemistry findings. Diffuse hepatitis (a: HES X100), lobular and portal (black arrows). Portal and lobular intense lymphoplasmacytic infiltrate (c: HES X400) with interface hepatitis and hepatocyte necrosis (asterisk = acidophilic bodies). Ductular reaction (CK-7 immunostaining X100).

10. 4 Fälle von Myokarditis (3 Männer, 1 Frau, 16 bis 47 Jahre alt) nach der CovidImpfung:

<https://www.frontiersin.org/articles/10.3389/fmed.2022.836620/full>

<https://doi.org/10.3389/fmed.2022.836620>

...Fallvorstellung: **Wir präsentieren eine Fallserie von vier Patienten (drei Männer und eine Frau, 16 bis 47 Jahre alt) mit akuter Perikarditis/Myokarditis 3 bis 17 Tage nach der mRNA-Impfung.** Sie stellten sich mit Brustschmerzen, Fieber und grippeähnlichen Symptomen vor. Die Diagnose wurde anhand des klinischen Bildes, erhöhter Troponin-T- und NT-proBNP-Werte, einer eingeschränkten systolischen Funktion in der Echokardiographie und der Ergebnisse der nicht-invasiven Gewebecharakterisierung mittels kardiovaskulärer Magnetresonanztomographie gestellt. Bei zwei Patienten wurden auch endomyokardiale Biopsien durchgeführt...

...**Schlussfolgerungen: Unsere Daten stehen im Einklang mit anderen Fallberichten über Myokarditis im Frühstadium nach einer mRNA-Impfung und zeigen die Notwendigkeit einer multimodalen Diagnostik....**

... wir empfehlen **weitere Untersuchungen zu den unerwünschten Wirkungen der neuen mRNA-Impfstofftechnologie**, die in Zukunft für die meisten Impfstoffe verwendet werden könnte.

FIGURE 2

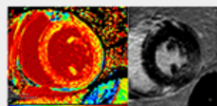


Figure 2. Global extracellular volume by cardiovascular magnetic resonance imaging of Case 1. Pathological values were obtained from the entire left ventricular circumference (A). Focal conspicuities were shown in late gadolinium enhancement (LGE) sequences. This showed inferolateral LGE consistent with regional wall motion abnormalities on echocardiography (B).

FIGURE 3

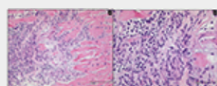


Figure 3. Histological findings of endomyocardial biopsy of Case 1 (A: 100 µm and B: 50 µm). A diagnosis of myocarditis without giant cells was made.

11. Autoimmune bullöse Dermatose nach COVID-19-Impfung: Eine Serie von fünf Fällen:

<https://www.cureus.com/articles/89189-autoimmune-bullous-dermatosis-following-covid-19-vaccination-a-series-of-five-cases>

DOI: 10.7759/cureus.23127

...Autoimmunbedingte bullöse Erkrankungen (AIBDs) sind eine heterogene Gruppe von Krankheiten, die durch Bläschen, Blasen und Erosionen der Haut und Schleimhäute gekennzeichnet sind. Diese Krankheit kann durch verschiedene Faktoren ausgelöst werden, **darunter auch durch Impfstoffe**, ist aber nach wie vor sehr selten.

Wir stellten die Hypothese auf, dass eine Impfung gegen die Coronavirus-Krankheit 2019 (COVID-19) bei genetisch prädisponierten Personen eine immunologische Reaktion auslösen könnte.

Wir berichten über fünf Fälle von **neu auftretenden bullösen Autoimmunerkrankungen, die durch den COVID-19-Impfstoff ausgelöst wurden**. Klinische und histopathologische Untersuchungen bestätigten die Diagnose eines bullösen Pemphigoids (BP) bei drei Patienten und eines Pemphigus bei den beiden anderen. Nach der französischen Methode der Zurechenbarkeit **ergab die Pharmakovigilanzuntersuchung bei allen Patienten einen ISB4-Kausalitätsbewertungsscore für die Impfstoffe**, der als **hochwahrscheinlich** interpretiert wurde. Die Diagnose einer impfstoffinduzierten bullösen Autoimmundermatose wurde mit hoher Wahrscheinlichkeit gestellt...

...Diese durch den Impfstoff ausgelösten Erscheinungen können wahrscheinlich entweder auf eine Kreuzreaktivität zwischen Autoantigenen und den mit dem Impfstoff injizierten Antigenen oder einfach auf die Wirkung der Adjuvantien zurückgeführt werden. Wir stellen die Hypothese auf, dass die Impfung gegen COVID-19 bei genetisch prädisponierten Personen eine immunologische Reaktion auslöst. Diese Art der Dysregulation wird dann durch andere Autoimmunmechanismen verstärkt. Der COVID-19-Impfstoff muss wahrscheinlich in die Liste der Impfstoffauslöser für AIBD aufgenommen werden...

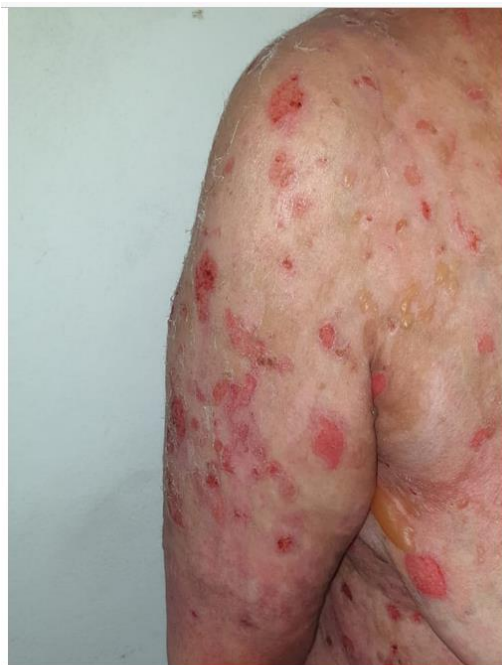

FIGURE 4: Several erosions on the erythematous base on the trunk with a positive Nikolsky sign

Erosions on the oral and genital mucosa were also observed. The rest of the clinical examination was normal. Blood exams were carried out, which returned normal except for high eosinophilia at $2750/\text{mm}^3$. The histological examination showed a subepidermal blister with an inflammatory infiltrate of eosinophils. Direct immunofluorescence revealed a linear C3 pattern along the basement membrane; a diagnosis of BP was made. The imputability score was ISB4, highly suggestive of vaccine-induced BP. The patient required oral corticosteroid therapy at 30 mg/day (0.5 mg/kg/day) for a month, which led to a favorable outcome; a progressive degeneration was then started.

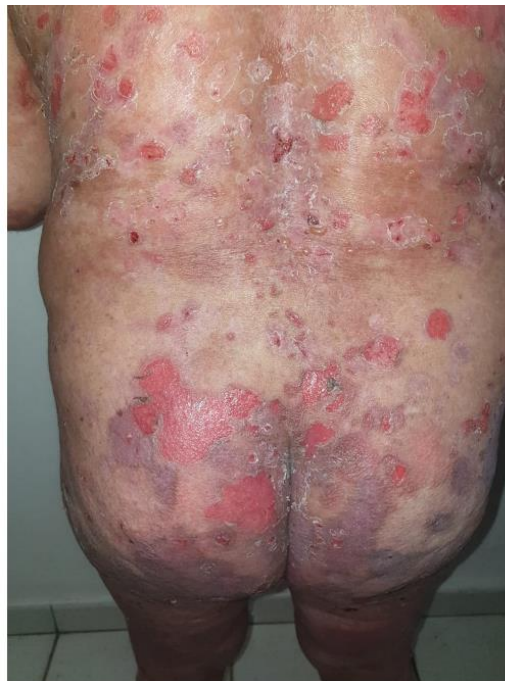

FIGURE 6: Post-bullous erosions, especially on the trunk, with a positive Nikolsky sign

She also had erosions on the oral and genital mucosa. A histological examination of an abdominal lesion revealed intraepidermal vesicle with acantholysis, and diffuse perivascular dermal lymphocytic and eosinophilic infiltration. Direct immunofluorescence demonstrated deposit of IgG and C3 on epidermal cell surface membranes. Based on these findings, a diagnosis of pemphigus Vulgaris was made. The imputability of both the vaccine and sertraline was studied and the investigations implicated the vaccine. The patient's condition improved with corticosteroid therapy at 55 mg/day (1 mg/kg/day). She is still scheduled to have her booster shot.

Man beachte, dass bei dieser Fallserie die ersten drei referierten Patienten mit Astra Zeneca, die letzten beiden mit BioNTech geimpft wurden. Bullöse Dermatose ist also kein Spezifikum des Astra-Zeneca-Impfstoffs!

Fazit:

Es ist völlig unverantwortlich, einen Menschen – welchen Alters, welchen Geschlechts oder welcher Berufsgruppe auch immer – zu zwingen, eine Impfung an sich vornehmen zu lassen, die ein breites und schwerwiegendes Nebenwirkungsprofil aufweist, die in ihren Wirkungen auf den menschlichen Körper völlig unzureichend erforscht ist und bei der erst in jüngster Zeit damit begonnen worden ist, das Ausmaß der durch sie verursachten Schäden aufzuarbeiten. Sobald die Bereitschaft, eine seriöse Diskussion über COVID-Impfreaktionen zu führen, in einer breiteren Öffentlichkeit angekommen ist, wird voraussichtlich ein noch viel größeres Ausmaß an gesundheitlichen Beeinträchtigungen im Zusammenhang mit den COVID-Injektionen ans Tageslicht kommen.